



**KENESHBAEV
BEKBOLOT
KAPAEVICH**

~ HOMO LOCUM ORNAT, NON HOMINEM LOCUS ~

- **Keneshbayev Bekbolot Kapevich**, was born on August 1, 1980.
- Nationality: Kyrgyz.
- In 2002, graduated with honors from the Medical Faculty of Osh State University with a degree in "Medical science".
- Candidate of the Medical Sciences since 2011 to present. The dissertation on " Morphological and Morphometric Features of the Placenta of the Inhabitants of the Antimony Biogeochemical Region and Living in the Territorial Vicinity " was defended on May 31, 2011 in the Dissertation Council of the Kyrgyz State Medical Academy.
- Teaching experience in higher education institutions – 18 years, including 18 years at Osh State University. General research and teaching experiences – 18 years.
- Associate Professor in the specialty of " Medicine (Human Anatomy)" (2018).
- Field of Professional Activity: Morphology and Human Anatomy.

WORK EXPERIENCE

- **In 2002**, Graduated with honors from the Medical Faculty of Osh State University with a degree in Medical Science.
- **2002-2011**, Lecturer of the Department of Anatomy and OSTA of the Medical Faculty, OshSU.
- **2004-2007**, Full-time post-graduate student of the Department of Human Anatomy and OSTA of the Medical Faculty, OshSU.
- **2011-2012**, Senior Lecturer of the Department of Human Anatomy and OHTA of the Medical Faculty, OshSU.
- **2006-2007**, Referent of a Deputy of the Jogorku Kenesh of the Kyrgyz Republic.
- **On May 31, 2011**, Defended the thesis.

WORK EXPERIENCE

- **2011-2013**, Deputy Dean of International Relations, Contract and Science of the Faculty of Medicine, Osh State University.
- **2013-2014**, Deputy Dean of the Foreign Students' of the Medical Faculty, OshSU.
- **2015-2016**, Secretary for Science of the Academic Council of the Faculty of Medicine, OshSU on a voluntary basis.
- **2018 – 2020**, Associate Professor of the Department of Normal and Topographic Anatomy with the Course of Constitutional Human Typology at the Medical Faculty, OshSU.
- **2020-Present**, Associate Professor of the Department of Anatomy, Histology and Normal Physiology of the International Medical Faculty, OshSU.

PUBLICATIONS

МИНИСТЕРСТВО ОБРАЗОВАНИЯ И НАУКИ
КЫРГЫЗСКОЙ РЕСПУБЛИКИ
ОШСКИЙ ГОСУДАРСТВЕННЫЙ УНИВЕРСИТЕТ
МЕДИЦИНСКИЙ ФАКУЛЬТЕТ

Кенешбаев Б.К., Сакибаев К.Ш., Капарова Н.Н.

ИЛЛЮСТРИРОВАННЫЙ СЛОВАРЬ ПО АНАТОМИИ ЧЕЛОВЕКА

РАЗДЕЛ: ОСТЕОСИНДЕСМОЛОГИЯ



МИНИСТЕРСТВО ОБРАЗОВАНИЯ И НАУКИ
КЫРГЫЗСКОЙ РЕСПУБЛИКИ
ОШСКИЙ ГОСУДАРСТВЕННЫЙ УНИВЕРСИТЕТ
МЕДИЦИНСКИЙ ФАКУЛЬТЕТ

ИЛЛЮСТРИРОВАННЫЙ СЛОВАРЬ ПО АНАТОМИИ ЧЕЛОВЕКА

РАЗДЕЛ: I



Ош

ПРИЛОЖЕНИЕ № 1

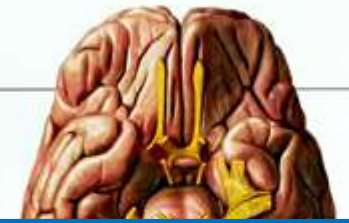

СИЛЛАБУС
ПО
АНАТОМИИ ЧЕЛОВЕКА



ПРИЛОЖЕНИЕ 2

НЕРВНАЯ СИСТЕМА СХЕМЫ И ТАБЛИЦЫ



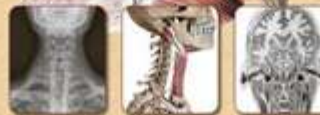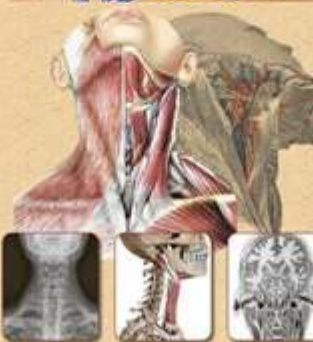ТОПОГРАФИЧЕСКАЯ АНАТОМИЯ

В СХЕМАХ, РИСУНКАХ
И ТАБЛИЦАХ



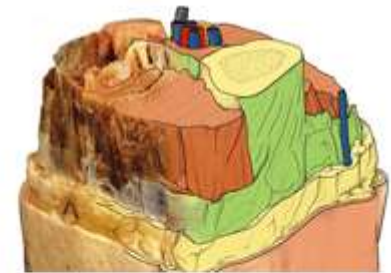Ош - 2019

КЛИНИЧЕСКАЯ АНАТОМИЯ СОСУДОВ И НЕРВОВ ГОЛОВЫ И ШЕИ в схемах, рисунках и таблицах



МИНИСТЕРСТВО ОБРАЗОВАНИЯ И НАУКИ
КЫРГЫЗСКОЙ РЕСПУБЛИКИ
ОШСКИЙ ГОСУДАРСТВЕННЫЙ УНИВЕРСИТЕТ
МЕДИЦИНСКИЙ ФАКУЛЬТЕТ

О КРАЙНИХ ФОРМАХ ИНДИВИДУАЛЬНОЙ
АНАТОМИЧЕСКОЙ ИЗМЕНЧИВОСТИ
ОРГАНОВ И СИСТЕМ.
ПРИКЛАДНОЕ ЗНАЧЕНИЕ ФАСЦИИ



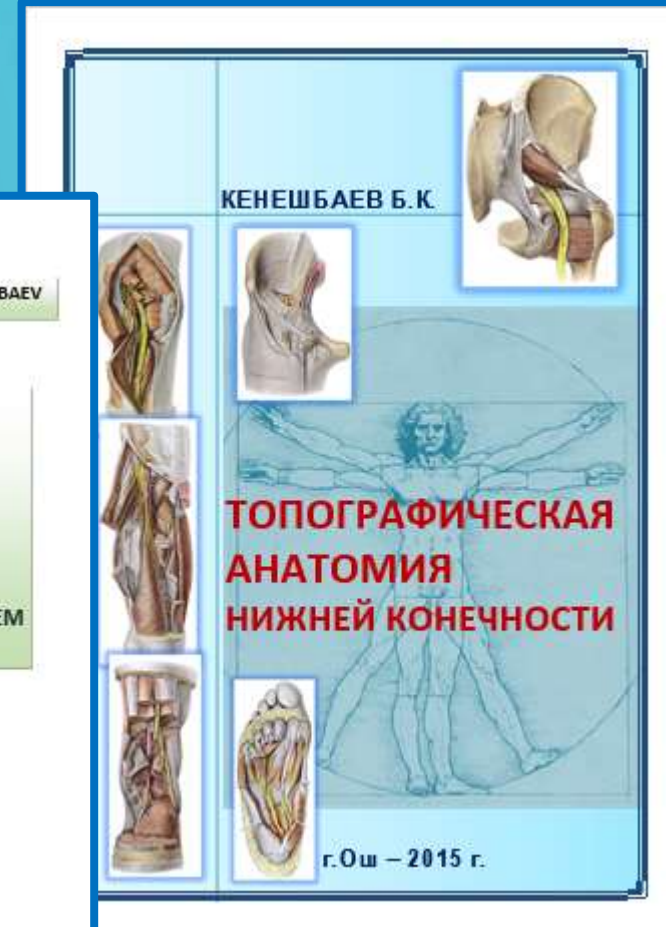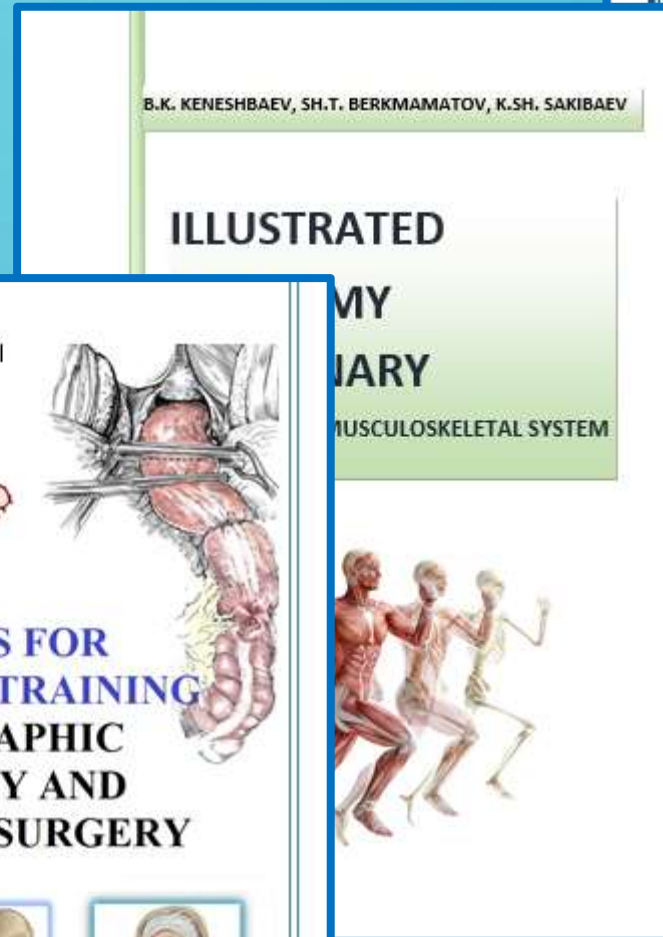
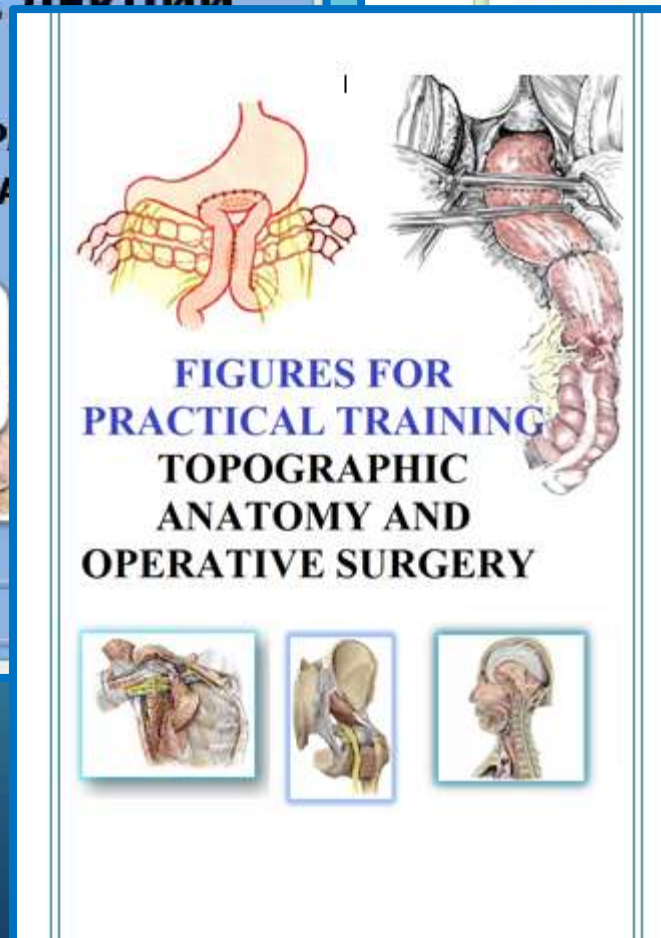
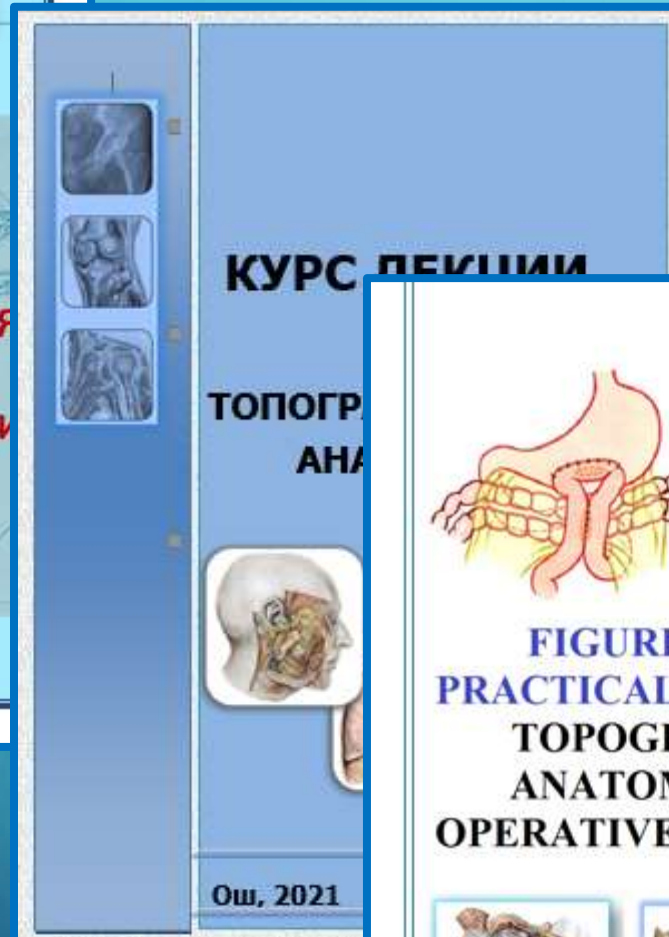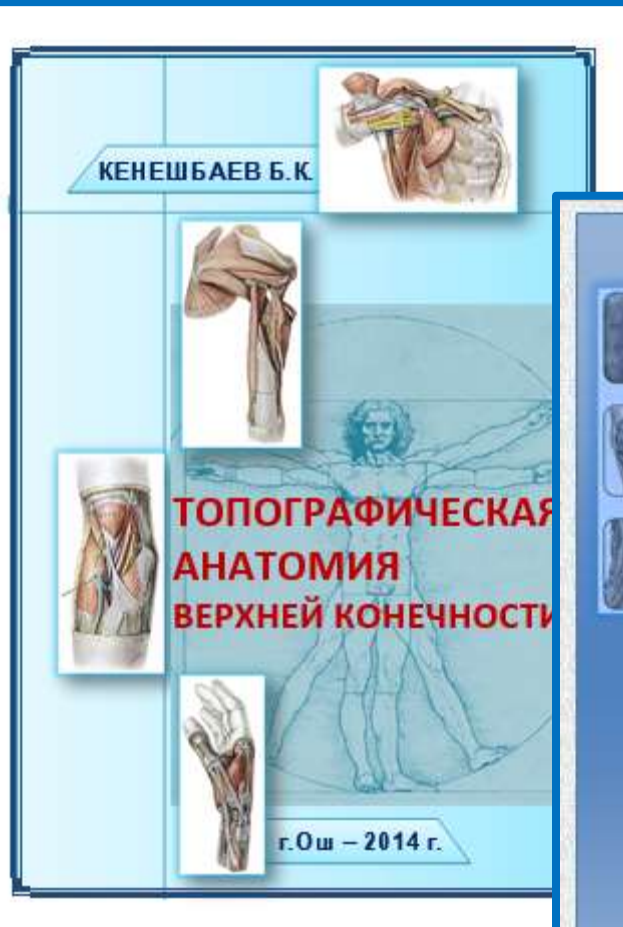Ош, 2014



ИИ

г. Ош, 2017 г.

PUBLICATIONS

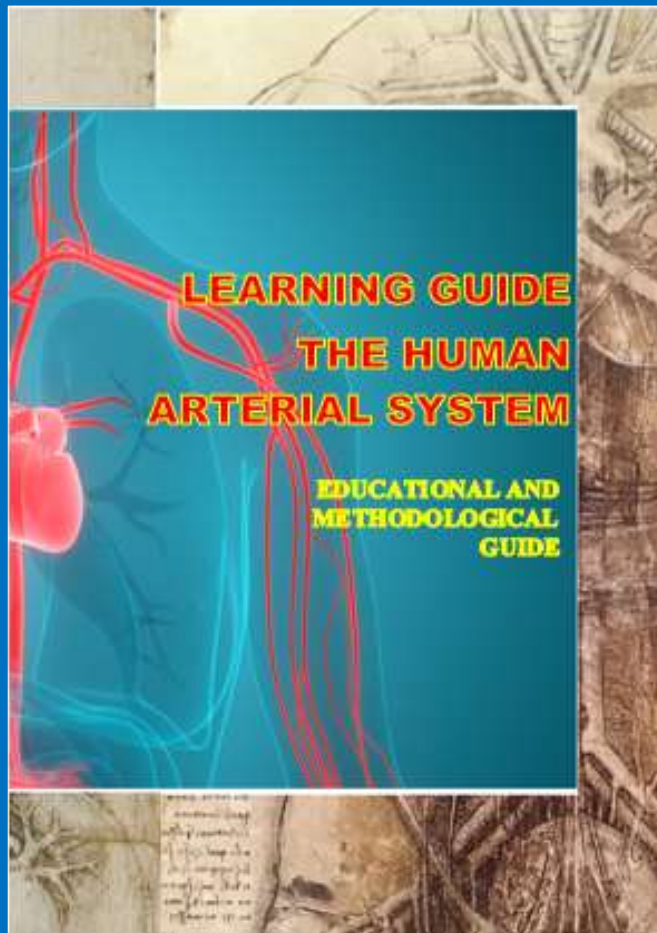
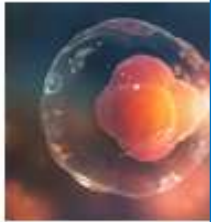

PUBLICATIONS

ГИСТОЛОГИЯ, ЦИТОЛОГИЯ И ЭМБРИОЛОГИЯ

Учебник

Под редакцией
профессора, академика РАЕ



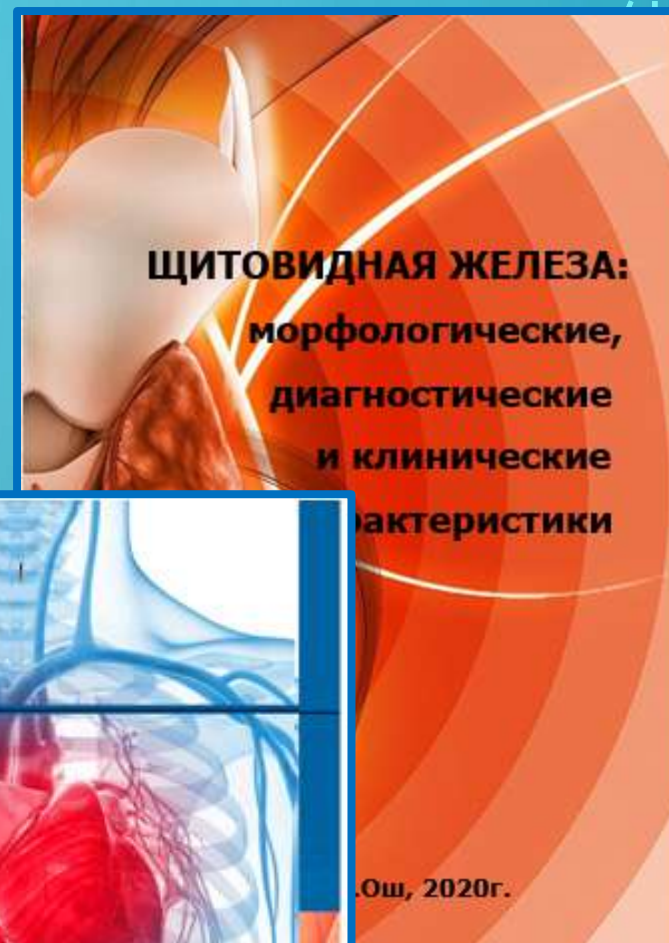МИНИСТЕРСТВО ОБРАЗОВАНИЯ И НАУКИ
КЫРГЫЗСКОЙ РЕСПУБЛИКИ
ОШСКИЙ ГОСУДАРСТВЕННЫЙ УНИВЕРСИТЕТ
МЕЖДУНАРОДНЫЙ МЕДИЦИНСКИЙ ФАКУЛЬТЕТ
КАФЕДРА АНАТОМИИ, ГИСТОЛОГИИ И НОРМАЛЬНОЙ ФИЗИОЛОГИИ

МЕДИЦИНСКАЯ АНТРОПОЛОГИЯ

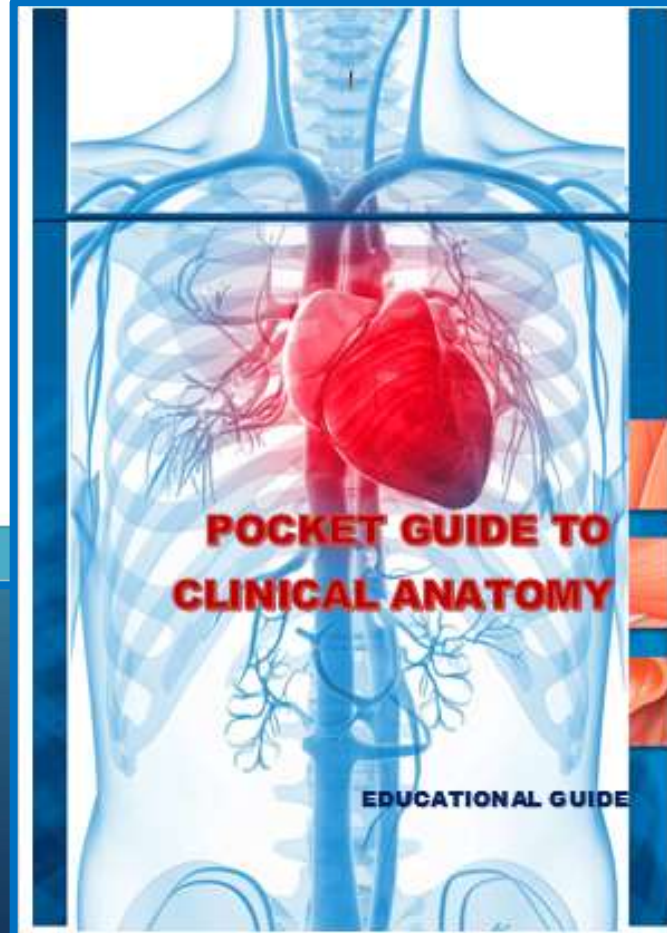
МЕТОДИЧЕСКИЕ РЕКОМЕНДАЦИИ
К ПРАКТИЧЕСКИМ ЗАНЯТИЯМ



г. Ош, 2021г.

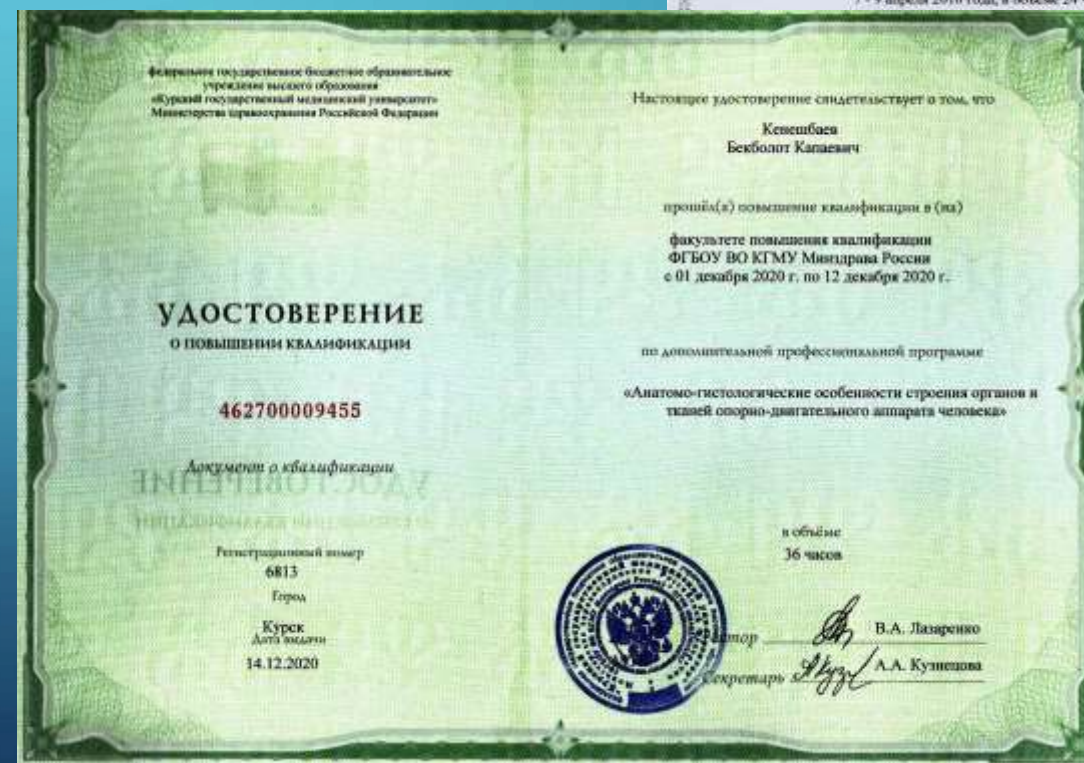
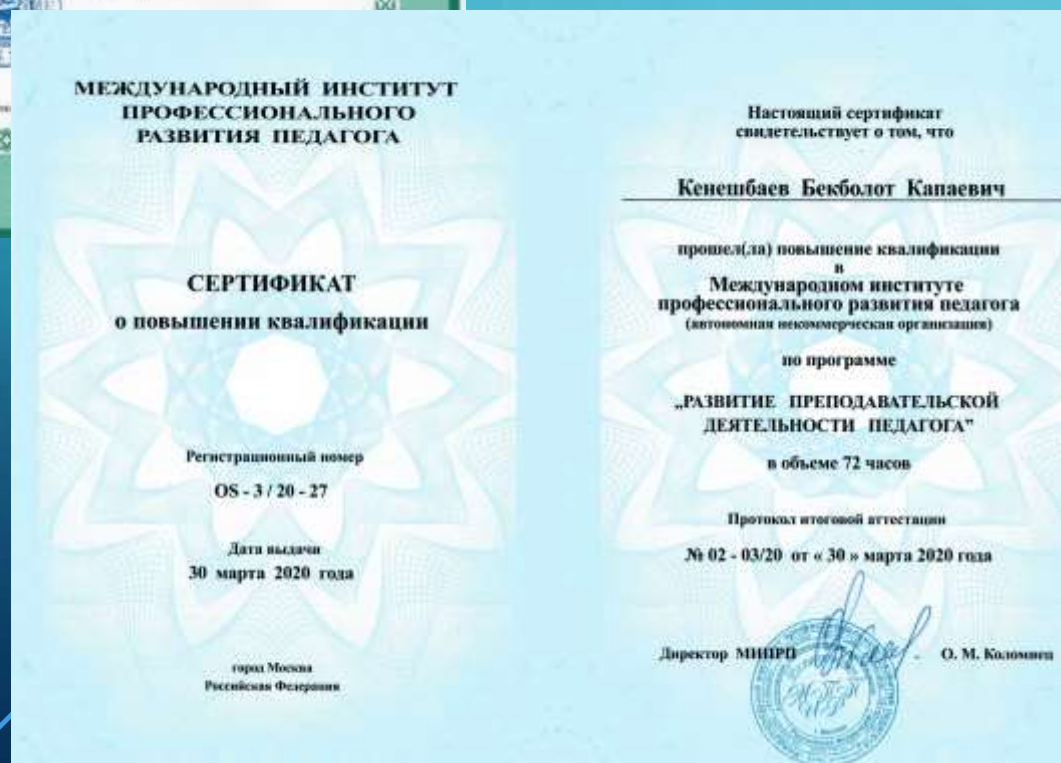
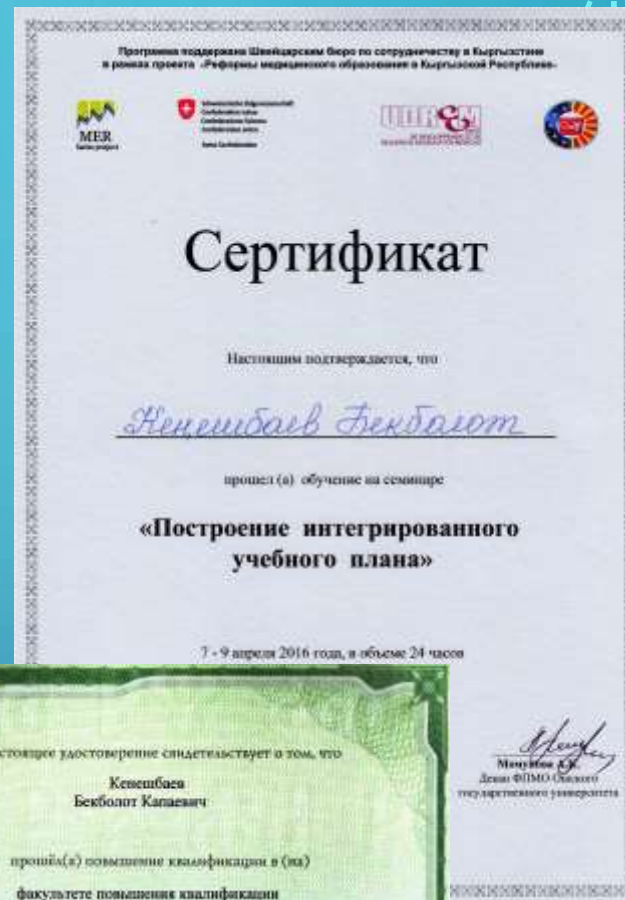г. Ош, 2020г.

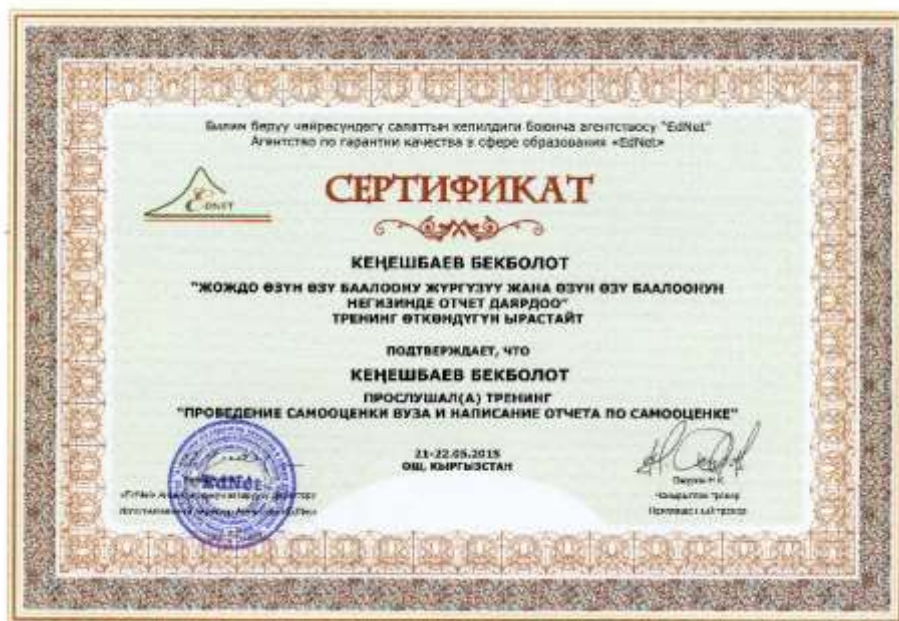

EDUCATIONAL GUIDE

KEY QUALIFICATIONS



KEY QUALIFICATIONS



MY YOUTUBE CHANNEL



Бекболот Кенешбаев

720 подписчиков

ГЛАВНАЯ

ВИДЕО

ПЛЕЙЛИСТЫ

КАНАЛЫ

ОБСУЖДЕНИЕ

О КАНАЛЕ



БЕДРЕННАЯ АРТЕРИЯ И ЕЕ ВЕТВИ

ТОП АНАТОМИЯ | ДОМАШНИЕ
ЗАРИСОВКИ



0:03 / 6:56



БЕДРЕННАЯ АРТЕРИЯ И ЕЕ ВЕТВИ

400 просмотров • 11 месяцев назад

Бедренная артерия, а. femoralis, является продолжением наружной подвздошной артерии и начинается под паховой связкой в сосудистой лакуне. Бедренная артерия, выйдя на переднюю поверхность бедра, направляется вниз и медиально, залегая в желобке между передней и медиальной группами мышц бедра. В верхней трети артерия располагается в пределах бедренного треугольника, на глубине около широкой фасции.

ПОДРОБНЕЕ...

Все видео

▶ ВОСПРОИЗВЕСТИ ВСЕ

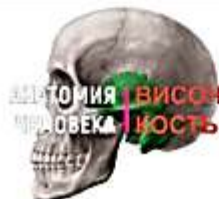АНАТОМИЯ | КЛИНОВИДНАЯ
ЧЕЛОВЕКА КОСТЬ



5:43

Клиновидная кость - os
sphenoidale

АНАТОМИЯ | ВИСОЧНАЯ
ЧЕЛОВЕКА КОСТЬ



7:49

ВИСОЧНАЯ КОСТЬ - Os
temporale

АНАТОМИЯ | НИЖНЯЯ
ЧЕЛОВЕКА ЧЕЛЮСТЬ



4:02

НИЖНЯЯ ЧЕЛЮСТЬ -
mandibula

АНАТОМИЯ | СКУЛОВАЯ
ЧЕЛОВЕКА КОСТЬ



1:44

СКУЛОВАЯ КОСТЬ Os
zigomaticum

Maxilla АНАТОМИЯ | ВЕРХНЯЯ
ЧЕЛОВЕКА ЧЕЛЮСТЬ




4:47

ВЕРХНЯЯ ЧЕЛЮСТЬ -
Maxilla

MY YOUTUBE CHANNEL

SECTIONS: OSTEOLOGY



АНАТОМИЯ ЧЕЛОВЕКА | КЛИНОВИДНАЯ КОСТЬ


▶ ВОСПРОИЗВЕСТИ ВСЕ

Остеология


25 видео • 47 просмотров • Обновлено 17 янв. 2021 г.

Для всех ▾


Нет описания

 Бекболот Кенешбаев


☰ УПОРЯДОЧИТЬ




Клиновидная кость - os sphenoidale
Бекболот Кенешбаев
5:43




ВИСОЧНАЯ КОСТЬ - Os temporale
Бекболот Кенешбаев
ПРОСМОТРЕ 7:49




НИЖНЯЯ ЧЕЛЮСТЬ -
Бекболот Кенешбаев
ПРОСМОТРЕ 4:02



СКУЛОВАЯ КОСТЬ Os
Бекболот Кенешбаев
ПРОСМОТРЕ 1:44




ВЕРХНЯЯ ЧЕЛЮСТЬ -
Бекболот Кенешбаев
ПРОСМОТРЕ 4:47



ЛОБНАЯ КОСТЬ - Os fr
Бекболот Кенешбаев
ПРОСМОТРЕ 4:09

SECTIONS: ARTHROSYNDESMOLOGY



**СОЕДИНЕНИЯ
КОСТЕЙ ВЕРХНЕЙ КОНЕЧНОСТИ**

▶ ВОСПРОИЗВЕСТИ ВСЕ


Артросиндесмология

3 видео • 19 просмотров • Обновлено 27 нояб. 2020 г.


Для всех ▾

Нет описания


☰ УПОРЯДОЧИТЬ



Соединения костей верхней конечности
Бекболот Кенешбаев
ПРОСМОТРЕ 17:22




Соединения костей туловища
Бекболот Кенешбаев
ПРОСМОТРЕ 12:37



Общая артросиндесмология
Бекболот Кенешбаев
ПРОСМОТРЕ 11:41

MY YOUTUBE CHANNEL

SECTIONS: LECTURES ON TOPOGRAPHIC ANATOMY



Лекции по топографической анатомии

8 видео • 592 просмотра • Обновлено 28 мая 2020 г.

Для всех ▾



Нет описания



Бекболот Кенешбаев

Лекция № 7. Топография переднебоковой стенки живота
Бекболот Кенешбаев
ПРОСМОТРЕ 28:40

Лекция № 6. ТОПОГРАФИЧЕСКАЯ АНАТОМИЯ ГРУДИ
Бекболот Кенешбаев
ПРОСМОТРЕ 19:56

Лекция №5. ТОПОГРАФИЧЕСКАЯ АНАТОМИЯ
Бекболот Кенешбаев
ПРОСМОТРЕ 20:17


ЛЕКЦИЯ №46. ТОПОГРАФИЧЕСКАЯ АНАТОМИЯ ЧАСТЬ II
Бекболот Кенешбаев
ПРОСМОТРЕ 22:00

ЛЕКЦИЯ №4а. ТОПОГРАФИЧЕСКАЯ АНАТОМИЯ ЧАСТЬ I
Бекболот Кенешбаев
ПРОСМОТРЕ 30:24

ЛЕКЦИЯ № 3. ТОПОГРАФИЧЕСКАЯ АНАТОМИЯ
Бекболот Кенешбаев
ПРОСМОТРЕ 5:47

ЛЕКЦИЯ № 2. ТОПОГРАФИЧЕСКАЯ АНАТОМИЯ
Бекболот Кенешбаев

SECTIONS: HOME SKETCHES ON TOPOGRAPHIC ANATOMY



Домашние зарисовки по топографической анатомии

15 видео • 752 просмотра • Обновлено 13 мар. 2021 г.

Для всех ▾



Нет описания



Бекболот Кенешбаев

ТОПОГРАФИЯ ПОДМЫШЕЧНОЙ АРТЕРИИ
Бекболот Кенешбаев
ПРОСМОТРЕ 6:10

ЛОПАТОЧНЫЙ АРТЕРИАЛЬНЫЙ КРУГ
Бекболот Кенешбаев
ПРОСМОТРЕ 3:30

ТОПОГРАФИЯ ТРЕХ И ЧЕТЫРЕХСТОРОННЕГО ОТВЕРСТИЯ
Бекболот Кенешбаев
8:16

ПОПЕРЕЧНЫЙ РАСПИЛ ПРАВОГО ПЛЕЧА НА УРОВНЕ СРЕДНЕГО ПЛЕЧА
Бекболот Кенешбаев
9:31

ПЛЕЧЕВАЯ АРТЕРИЯ, А ВРАНИАЛИС
Бекболот Кенешбаев
9:03

СХЕМА ВЕТВЕЙ ПЛЕЧЕВОГО СПЛЕТЕНИЯ
Бекболот Кенешбаев
10:30

КРОВΟΣНАБЖЕНИЯ ПРЕДПЛЕЧЬЯ И КИСТИ
Бекболот Кенешбаев



- Phone: +996770101126, +996553101126



- Email: bkeneshbaev@oshsu.kg



- Zoom conference ID: 917 633 7981



- bekbolotkeneshbaev



- Current work place: Department of Anatomy, Histology and Normal Physiology of the IFM