


МИНИСТЕРСТВО ОБРАЗОВАНИЯ И НАУКА
КЫРГЫЗСКОЙ РЕСПУБЛИКИ
ОШСКИЙ ГОСУДАРСТВЕННЫЙ УНИВЕРСИТЕТ
ЦЕНТР ПОСЛЕДИПЛОМНОГО И НЕПРЕРЫВНОГО МЕДИЦИНСКОГО
ОБРАЗОВАНИЯ
Отдел программ терапевтических специальностей

РАССМОТРЕНО

На заседании отдела протокол № 12
от «23» 11 2022-года
Рук.отд. Иметова Ж. Б. 

УТВЕРЖДАЮ

Председатель УМС ЦПИМО
Пр № _____ от «21» 2022-года
Калыбекова К. Д. 



ФОНД ТЕСТОВЫХ ЗАДАНИЙ

Для итогового контроля по специальности


49 «Инфекционные болезни»


На 2022-2023 учебный год


3-курс 5-семестр

Наименование дисциплины	Всего часов	Аудиторные занятия 10% (96 ч)		Практика 90%
		Лекция	Семинарские	
Инфекционные болезни	1152	48	48	1056

Составители:

1. ФИО Самалбеков Б подпись / 

2. ФИО Венесеров А подпись / 

Эксперт – тестолог: ФИО Момунов А подпись / 

г.Ош - 2022

№	Название дисциплины	Количество тестовых задач	% ное соотношение
1	Трансмиссивные инфекции	58	29%
2	Раневые инфекции	42	21%
3	Особоопасные инфекции и ВИЧ/СПИД	46	23%
4	Детские инфекционные заболевания у взрослых	32	16%
5	Лабораторная диагностика инфекционных и инвазивных болезней	22	11%
Итого:		200	100%

Тестовые вопросы для ординаторов 3 курса по специальности «Инфекционные болезни»

1. Больная А., 17 лет, поступила в стационар в связи с тем, что мать заметила у дочери желтуху. Других симптомов болезни не отмечает. Самочувствие хорошее. Раньше желтухой не болела. Никаких парентеральных вмешательств в течение 6 месяцев не было. Наблюдается легкая желтушность склер и кожи, печень у края реберной дуги, чувствительная при пальпации. Общий билирубин крови - 120 мкмоль/л, прямой билирубин - 100 мкмоль/л, аланинаминотрансфераза (АлАТ) - 400,0 ЕД/л, тимоловая проба -18 ед.

Поставьте данной пациентке клинический диагноз?

- A. Рецидивирующая рожа эритематозная форма
- B. Вирусный гепатит А
- C. Вирусный гепатит С
- D. Гемолитическая желтуха

2. Больной К., 40 лет. С 10 марта находился в стационаре терапевтическом отделении по поводу боли в суставах. В связи с появлением желтухи 19 марта переведен в инфекционное отделение. В контакте с желтушными больными не был. Отмечается у пациента интенсивная желтушность кожи, склер, зуд кожи с расчесами в области груди и конечностей. Appetit снижен, язык обложен белым налетом, живот мягкий, печень +3 см, болезненная при пальпации. Пальпируется край селезенки и беспокоит тошнота. Температура нормальная. Пульс 66/мин., ритмичный, АД-110/60 мм рт.ст., спит плохо из-за зуда кожи. В анализах крови: L- 3.2×10^9 /л. формула без особенностей. СОЭ - 9 мм/час; билирубин общий - 210 мкмоль/л. прямой билирубин - 130 мкмоль/л, тимоловая проба -3,5 ед, холестерин крови - 7.5 мкмоль/л, АлАТ - 450 ЕД/л.

Поставьте данному пациенту клинический диагноз?

- A. Вирусный гепатит D
- B. Вирусный гепатит А
- C. Аутоиммунный гепатит
- D. Острый вирусный гепатит В

3. Больной С, 37 лет, оперирован в начале ноября 2020 года по поводу язвенной болезни 12-перстной кишки. До операции и после операции переливалась кровь. В контакте с желтушными больными не был. 28.12.20 г. появились боли в суставах, слабость, пропал аппетит. 03.01.21 г. потемнела моча, со 01.01.21 г. заметил желтушность кожи, склер, в тот же день поступил в больницу. При поступлении отмечают вялость больного, адинамия, плохой аппетит, выраженная желтуха, рвота 1-2 раза в день. Печень +2 см, болезненна, селезенка увеличена. Температура нормальная, пульс 66/мин., L- $4,2 \times 10^9$ /л, СОЭ - 10 мм/час, билирубин общий - 300 мкмоль/л, его прямая фракция - 250 мкмоль/л, АлАТ - 460,2 ЕД/л.

Поставьте данному пациенту клинический диагноз?

- A. Острый вирусный гепатит В
- B. Острый бруцеллез, септико-метастатическая форма
- C. Тропическая малярия
- D. Болезнь Лайма

4. Больной А., студент, 20 лет. 20 сентября отметил появление кашля и насморка, повышение температуры тела до 38.0°C. В поликлинике поставлен диагноз «ОРЗ», лечился парацетамолом. Однако самочувствие продолжало ухудшаться, исчез аппетит, после приема таблеток парацетамола была рвота, стал ощущать тошноту, тяжесть в верхнем отделе живота, температура повысилась до 39.0°C. При повторном осмотре врачом 24 сентября выявлены тошнота, однократная рвота, вздутие и болезненность живота в верхнем отделе. С диагнозом «пищевая токсикоинфекция» был госпитализирован в инфекционное отделение. В приемном отделении наблюдалась небольшая желтушность кожи, цвет мочи стал темным. Печень выступала из-под края реберной дуги на 2-3 см, чувствительная при пальпации. Размер селезенки в норме. Укажите лабораторный анализ для постановки клинического диагноза?

- A. Реакция гемагглютинации
- B. Маркеры вирусных гепатитов, биохимические исследования
- C. Анализ крови на Прокальцитонин
- D. Бактериологический анализ

5. Больная А., 24 года, лечится у врача по поводу ОРВИ (ринофарингит) в течение 7 дней. В последние 2 дня температура тела нормализовалась, однако самочувствие ухудшилось - пропал аппетит, появилась выраженная слабость, тулая боль в правом подреберье, тошнота и рвота. При расспросе удалось выявить, что цвет мочи стал несколько темнее. Поставьте данной пациентке клинический диагноз?

- A. Острый ларингит
- B. Парагрипп
- C. Острый вирусный гепатит А
- D. Аденовирусная инфекция

6. Больная К., 28 лет, поступила в клинику на 14-й день болезни с жалобами на резкую слабость, постоянную тошноту, рвоту до 3-4 раз за день, головокружение, темную мочу. В анамнезе – роды три месяца назад. Заболевание началось постепенно с нарастания слабости, снижения аппетита. За три дня до поступления в стационар заметила темную мочу,

появилась тошнота, рвота. Объективно: очень вялая, на вопросы отвечает неохотно, температура нормальная. Кожные покровы иктеричны. Язык сухой, густо обложен белым налетом. Живот мягкий при пальпации, чувствительный в правом подреберье. Печень выступает из-под края реберной дуги на 0,5-1,0-1,0 см. Селезенка пальпируется. Моча темная. Стул ахоличный. Поставьте данной пациентке клинический диагноз?

- A. Острый вирусный гепатит В
- B. Тропическая малярия
- C. Острый бруцеллез
- D. Лейшманиоз

7. У больной С., 30 лет, беременной на сроке 11 недель, при обследовании в женской консультации предъявляла жалобы на незначительную усталость, слабость.

При осмотре: кожные покровы чистые, желтухи нет, печень не увеличена. В биохимическом анализе крови: повышение АлАТ в 3 раза.

Из эпидемиологического анамнеза: 5 лет назад оперирована по поводу острого аппендицита, операция сопровождалась переливанием плазмы. Поставьте данной пациентке клинический диагноз?

- A. Вирусный гепатит E
- B. Вирусный гепатит D
- C. Хронический вирусный гепатит C
- D. Цирроз печени

8. Больной К., 12 лет, ученик школы. Заболевание началось 6 дней назад с общей слабости, головной боли, тошноты, рвоты, повышение температуры 38°C. Участковый врач диагностировал ОРВИ, лечился дома. На 3 день болезни температура нормализовалась, изменился цвет мочи, родственники заметили желтушность склер и кожи.

Объективно: кожные покровы и склеры иктеричные. Язык обложен белым налетом. Живот мягкий, болезненный в правом подреберье. Печень выступает на 3 см из-под края реберной дуги, чувствительная. Селезенка не увеличена. Моча темная. Стул ахоличный. Укажите лабораторные данные для постановки диагноза?

- A. Маркеры вирусного гепатита А и биохимический анализ
- B. Эндоскопический
- C. Компьютерная томография
- D. Рентген исследования

9. Мужчина 30 лет является активным донором. Направлен в гепатоцентр станцией переливания крови в связи с появившимся у него повышением трансаминаз: АлАТ – 250 ЕД/л. Ранее подобного повышения ферментных тестов не регистрировалось. Жалоб не предъявляет. При обследовании отмечено небольшое увеличение печени. Назначьте необходимый лабораторный анализ для постановки клинического диагноза?

- A. Иммуноферментный анализ
- B. Реакция Райта – Хеддлсона
- C. Исследования СД-4 клеток
- D. Бактериологический анализ

10. Больная У., 30 лет, обратилась в поликлинику с жалобами на высокую температуру тела, боль в правом подреберье, коленных и лучезапястных суставах. Больна 3-й день, пыталась лечиться самостоятельно, но самочувствие ухудшилось, продолжалась боль в правом подреберье, усилилась тошнота, была повторная рвота. При объективном осмотре в инфекционном отделении: тяжелое состояние, желтуха, артралгии, боли в правом подреберье. Пульс - 90/мин, тоны сердца приглушены. Живот вздут, болезненный при пальпации в правом подреберье, печень пальпируется на 4,0 см ниже края реберной дуги. Селезенка увеличена. Асцит. При биохимическом исследовании крови: общий билирубин крови - 150 ЕД/л, прямой - 100 ЕД/л, АлАТ - 460 нмоль/с.л, тимоловая проба - 14 ед., ПТИ - 55 %, альбуминов - 34 %. При иммуноферментном анализе выявлен HBsAg, анти – HDV IgM. Поставьте данной пациентке клинический диагноз?

- A. Вирусный гепатит В
- B. Вирусный гепатит С
- C. Вирусный гепатит D. Супер-инфекция
- D. Вирусный гепатит D. Ко-инфекция

11. Машиной «скорой помощи» в приемное отделение инфекционной больницы доставлена беременная женщина А., 26 лет, на 7-ой день болезни с жалобами на головную боль, слабость, потерю аппетита, боли в правом подреберье и эпигастрии, тошноту, однократную рвоту и разжиженный стул.

При осмотре: состояние средней тяжести, кожные покровы и склеры желтушные. Регионарные лимфатические узлы не увеличены, дыхание везикулярное, сердечные тоны ясные, ритмичные, АД - 120/80 мм рт.ст. Живот мягкий, болезненный в правом подреберье, печень выступает из-под нижнего края реберной дуги до 3,0 см, болезненная при пальпации, мягко-эластичной консистенции, край ровный. Моча темная. Из эпидемиологического анамнеза: больная отдыхала в Таджикистане, купалась в арыке, пила сырую воду, ела фрукты. Поставьте данной пациентке клинический диагноз?

- A. Вирусный гепатит E
- B. Вирусный гепатит А
- C. Вирусный гепатит С
- D. Вирусный гепатит В

12. Больная Т., 32 года, обратилась в стационар с жалобами на тошноту, рвоту, носовое кровотечение, боль в правом подреберье. Объективно: общее состояние оценивалось тяжелым. Кожные покровы и склеры иктеричны. Живот мягкий, болезненный при пальпации в правом подреберье, печень пальпируется на 4,0 см ниже края реберной дуги. Селезенка увеличена. При биохимическом исследовании крови: общий билирубин крови - 210 ЕД/л, прямой - 140 ЕД/л,

АлАТ - 480 нмоль/с.л, тимоловая проба - 14 ед., ПТИ - 50 %, альбуминов - 35 %. Через 14 дней общее состояние больной улучшилось. Желтуха начала уменьшаться. Общий билирубин в крови 80 ЕД/л, тимоловая проба – 7 ед., ПТИ – 70%, альбумин – 41%. Но, в динамике общее состояние пациента вновь начало ухудшаться. Нарастали симптомы интоксикации, уровень общего билирубина стал – 160 ЕД/л. При иммуноферментном анализе выявлен HBsAg, анти - HBc IgM, анти - HDV IgM. Поставьте данной пациентке клинический диагноз?

- A. Вирусный гепатит В
- B. Вирусный гепатит С
- C. Вирусный гепатит D. Супер-инфекция
- D. Вирусный гепатит D. Ко-инфекция

13. Больной Т., 30 лет. Обратился на 12-й день болезни. Жалобы: резкая слабость, тошнота, рвота, желтушность кожи и склер. В первые 10 дней болезни была слабость, понижение аппетита, тошнота, рвота. Температура была субфебрильной. Объективно: кожные покровы и склеры иктеричны. В легких – везикулярное дыхание. Тоны сердца приглушены. Язык обложен. Печень выступает на 4 см, уплотнена. Селезенка увеличена.

Из анамнеза: 2 мес. тому назад получал переливание крови по поводу язвенной болезни. В серологическом исследовании обнаружены следующие маркеры: HBsAg, Анти-HBcor IgM.

Поставьте данному пациенту клинический диагноз?

- A. Острый вирусный гепатит В
- B. Хронический вирусный гепатит В
- C. Гепатит А
- D. Гепатит D

14. Больная А., 32 года. Обратилась с жалобами на слабость, тошноту, рвоту, легкую желтушность кожи и склер. Температура была в пределах нормы. Объективно: кожные покровы и склеры субиктеричны. В легких – везикулярное дыхание. Тоны сердца ритмичные. Язык обложен белым налетом. Печень выступает на 3 см, плотной консистенции. Селезенка увеличена.

Из анамнеза: 2 года тому назад получала стационарное лечение в гепатологическом отделении. В серологическом исследовании обнаружены следующие маркеры: HBsAg, Анти-HBcor IgG.

Поставьте данной пациентке клинический диагноз?

- A. Острый вирусный гепатит В
- B. Хронический вирусный гепатит В
- C. Гепатит А
- D. Гепатит D

15. Больной А. 18 лет вызвал врача на дом по поводу жалоб на слабость, повышенную температуру тела. В течение 7 дней головная боль, температура 38 °С, недомогание. Лечился амбулаторно, диагноз «ОРВИ». На 8 день болезни появилась темная моча, окружающие заметили желтушность кожи и склер, в связи с чем госпитализирован. Объективно: иктеричность кожи и видимых слизистых, адинамия. Отмечает незначительный кожный зуд. Тоны сердца приглушены, пульс – 58 уд/мин, АД – 95/60 мм рт.ст. Живот чувствительный при пальпации в области правого подреберья. Печень выступает на 2 см ниже края реберной дуги, край эластичный, чувствительный при пальпации. Селезенка не пальпируется. Моча цвета «пива», кал обесцвечен. Известно, что «желтухой» заболели ещё несколько человек по месту учёбы. В серологическом исследовании обнаружены следующие маркеры: анти – HAV IgM.

Укажите клинический диагноз?

- A. Вирусный гепатит А
- B. Вирусный гепатит Е
- C. Вирусный гепатит D
- D. Вирусный гепатит С

16. Больной Е., 18 лет, поступил в больницу в связи с тем, что мать заметила у сына желтуху. Никаких других симптомов болезни не отмечает.

Самочувствие хорошее. Раньше желтухой не болел. Никаких парентеральных вмешательств в течение полугода не было. Отмечается легкая желтушность склер и кожи, печень у края реберной дуги, чувствительная при ощупывании и поколачивании.

Общий билирубин крови - 140 ЕД/л, прямой билирубин - 105 ЕД/л. аланинаминотрансфераза (АлАТ) -1000,0 ЕД/л. тимоловая проба -19 ед. Поставьте данному пациенту клинический диагноз?

- A. Тропическая малярия
- B. Гемолитическая желтуха
- C. Лейшманиоз
- D. Гепатит А

17. Больной Г., 16 лет. считает себя здоровым, жалоб не предъявляет. Госпитализирован после клинко-лабораторного обследования в школе в связи со случаем заболевания «желтухой» одноклассника. Со слов больного, в крови нашли «какие-то» изменения, что и послужило основанием для направления в стационар.

При тщательном опросе выяснилось, что до обследования в течение 7-8 дней мальчик чувствует себя плохо, были слабость, пониженный аппетит, небольшая боль в правом подреберье, 1 раз рвота. Температуру не измерял. Темной мочи и изменения окраски кала не видел. При осмотре состояние больного удовлетворительное, желтухи нет. Пульс-72/мин.. ритмичный. Печень на 1,5 см ниже реберной дуги, селезенка - у края реберной дуги. Моча и кал нормальной окраски. При серологическом исследовании найден анти – HAV IgM. Поставьте данному пациенту клинический диагноз?

- A. Вирусный гепатит А, безжелтушная форма

- В. Вирусный гепатит В, безжелтушная форма
- С. Вирусный гепатит D
- D. Желчекаменная болезнь

18. Больной В., 42 года, почувствовал слабость, недомогание, боли в суставах, тошноту, снижение аппетита. 28.08.20 г. появилась легкая желтуха склер и кожных покровов, также потемнела моча. Пульс 100/мин., ритмичный, печень у края реберной дуги, безболезненность при пальпации и перкуссии. Утром была однократная рвота. Живот вздут. Беспокоит метеоризм. Температура тела 36,5°C. Из эпидемиологического анамнеза было выявлено, что больной неоднократно перенес оперативные вмешательства по поводу язвы желудка. И было несколько раз переливание крови. При серологическом исследовании выявлен анти - HCV total. Фиброскан исследование показало F3.

Поставьте данному пациенту клинический диагноз?

- A. Хронический гепатит С с переходом в цирроз печени
- В. Хронический гепатит В с переходом в цирроз печени
- С. Хронический гепатит С
- D. Острый гепатит С

19. Больная С., 32 года, доставлена в инфекционную больницу без сознания, с резко выраженной желтухой. Ощущается «печеночный» запах изо рта. Регионарные лимфатические узлы не увеличены. При перкуссии грудной клетки легочный звук, при аускультации везикулярное дыхание. Тоны сердца приглушены. Пульс ритмичный, слабого наполнения, 120/мин., АД - 110/70 мм рт.ст. Печень и селезенка не пальпируются. При перкуссии нижний край печени определяется на 2,0 см выше реберной дуги по среднеключичной линии справа. Корнеальные рефлексы сохранены.

Из анамнеза: 3 месяца назад больной произведена аппендэктомия. Желтуха появилась вчера; за неделю до поступления началось «простудное заболевание». Сформулируйте диагноз?

- A. Вирусный гепатит В, фульминантная форма, осложненная ОПЭ, кома I ст.
- В. Хронический вирусный гепатит В, фульминантная форма
- С. Не верифицированный гепатит, фульминантная форма
- D. Цирроз печени

20. Студент 25 лет вызвал повторно врача. Жалобы на слабость, тяжесть в правом подреберье, тошнота после приема жирной пищи. Больной отмечает, что 6 месяцев назад его беспокоило недомогания, слабости, повышение температуры до 37,6 С. По рекомендации врача принимал только жаропонижающие препараты. Больной не нуждался в госпитализации.

Пульс 72 ударов в минуту, АД 120/70 мм. рт.ст. В лёгких везикулярное дыхание. Язык обложен белым налетом, влажный. Живот мягкий, чувствительный в правом подреберье. Цвет мочи и кала без изменений.

При серологическом исследовании выявлен анти – HAV IgG.

Сформулируйте диагноз?

- A. Реконвалесцент гепатита А, дискинезия желчевыводящих путей
- В. Острый гепатит А
- С. Дискинезия желчевыводящих путей
- D. Холангит

21. Больная А., 24 года, обратилась в диспансерный кабинет с жалобами на снижение аппетита, тошноту после приема жирной пищи. 3 месяца тому назад больная находилась в инфекционной больнице по поводу вирусного гепатита А. Объективно: общее состояние относительно удовлетворительное. Кожные покровы и склеры чистые. Печень у края реберной дуги при пальпации. Селезенка не увеличена. Стул и моча обычной окраски. Результаты ИФА и биохимической исследования: был получен анти-HAV IgG. Общий билирубин крови - 20 мкмоль/л, прямой билирубин - 16 мкмоль/л., аланинаминотрансфераза (АлАТ) - 38,0 ЕД/л, тимоловая проба - 4 ед. УЗИ: дискинезия желчевыводящих путей. Назначьте необходимую терапию?

- Е. Противовоспалительная
- Ф. Антибактериальная
- Г. Противовирусная
- Н. Желчегонная

22. Пациент Б. 21 года, обратился в поликлинику к участковому врачу. Жалуется на боли в правом подреберье и собственно эпигастрии, снижение аппетита, подташнивание, желтуху, потемнение мочи, субфебрилитет. Анамнез заболевания: в летние каникулы путешествовал поречке. В программу путешествия входила рыбалка. Часто употребляла пищу из рыбы. Через 2 недели после окончания путешествия стал отмечать дискомфорт в правом подреберье. Объективно: состояние средней степени тяжести, температура 37,4°C. Кожные покровы и склеры желтые. Живот болезнен в правом подреберье за счет увеличенной печени, правая доля определяется ниже реберной дуги на 4 см, левая доля занимает собственно эпигастрий, край печени округлен, поверхность гладкая, плотно-эластической консистенции, болезненная при пальпации. Сформулируйте диагноз?

- A. Описторхоз
- В. Гепатит А
- С. Гепатит В
- D. Гемолитическая анемия

23. Больная В. 38 лет обратилась за консультацией к врачу-терапевту с жалобами на появление участков покраснения в области передней поверхности левого бедра, правого плеча, боль в левом тазобедренном суставе. Анамнез болезни: врачом выяснено, что заболела четыре месяца назад, когда обнаружила красное пятно на передней

поверхности левого бедра, которое в течение 2–3 дней резко увеличивалось в размере. В области эритемы отмечался легкий зуд. Боль в суставе выраженная, трудно было ходить, по поводу чего больная проходила обследование и лечение в ревматологическом отделении, без улучшения. Направлена на консультацию к инфекционисту. Эпидемиологический анамнез: за 12 дней до появления эритемы на бедре была в лесу, на следующий день обнаружила присосавшегося клеща на передней поверхности левого бедра, которого удалила пинцетом. Сформулируйте диагноз?

- A. Острый бруцеллез
- B. Рожа
- C. Болезнь Лайма
- D. Хронический бруцеллез

24. Больной М. 27 лет обратился к врачу-терапевту участковому на 2 день болезни с жалобами на сильную головную боль в лобной области, боли в глазных яблоках, мышцах и суставах, общую слабость, отсутствие аппетита, частый сухой кашель, заложенность носа и незначительные выделения из носа, чувство першения и царапанье за грудиной. Анамнез заболевания: заболел 15.01. в первой половине дня, когда почувствовал озноб, повысилась температура до 39,0°C, появилась головная боль в области лба, боль при движении глазными яблоками. Ночью не спал, озноб сменялся чувством жара. На следующий день появился сухой кашель, заложенность носа, чувство першения за грудиной, температура повысилась до 39,5°C, головная боль усилилась. Эпидемиологический анамнез: за 2 дня до заболевания навещал друзей в общежитии, среди которых были лица с подобными симптомами. Сформулируйте диагноз?

- A. Парагрипп
- B. Аденовирусная инфекция
- C. Корь
- D. Грипп

25. Больной Е. 32 года, обратился в поликлинику на 2 день болезни с диагнозом «грипп, гипертоксическая форма». Заболевание началось остро, даже внезапно. На фоне нормального самочувствия появился озноб, заболела голова, повысилась температура тела до 40,2 °С. Вечером была дважды рвота, сохранялась «пульсирующая» головная боль.

При поступлении состояние тяжелое, сознание затемнено. Дезориентирован, жалуется на сильную головную боль. Температура тела 39,2 °С. Лицо очень бледное. Резко выражены ригидность затылочных мышц и симптом Кернига. Пульс – 116 уд/мин, ритмичный, АД – 130/90 мм рт. ст. Тоны сердца ясные. При спинномозговой пункции получена под высоким давлением мутная жидкость с высоким нейтрофильным (99%) плеоцитозом – 15400 кл/мл; белок – 2,64 г/л; реакция Панди (++++).

Сформулируйте клинический диагноз?

- A. Менингококковая инфекция
- B. Энтеровирусная инфекция
- C. Паротитная инфекция
- D. Клещевой энцефалит

26. Больной Д. 18 лет обратился в поликлинику на 2 день болезни с жалобами на заложенность носа, першение в горле, слабость, головокружение. Измерил температуру тела – 37,6 °С. Из анамнеза известно, что больной 6 дней назад навещал друга, который на следующий день был госпитализирован в тяжелом состоянии в инфекционный стационар с подозрением на менингит. При осмотре температура тела 37,5 °С, общее состояние ближе к удовлетворительному. Кожа нормальной окраски, без сыпи. Выявлена небольшая гиперемия и сухость мягкого неба, задней стенки глотки, миндалины увеличены, несколько отечны, отмечается гиперплазия лимфоидных фолликулов. Симптомы ригидности затылочных мышц, Брудзинского, Кернига отрицательные. Поставьте клинический диагноз?

- A. Ринит
- B. Ларингит
- C. Менингококковый назофарингит
- D. Трахеобронхит

27. Больной К. 40 лет обратился в инфекционный кабинет к врачу-инфекционисту с предварительным диагнозом «клещевой вирусный энцефалит». Считал себя больным 3 дня. Начало заболевания острое: внезапно повысилась температура тела до 40°C, отмечалась интенсивная головная боль, сопровождавшаяся рвотой, миалгией, парестезией.

Клиническая картина: температура тела - 39°C; гиперемия кожи лица, шеи и слизистых оболочек, инъекция сосудов склер. Отмечаются менингеальные симптомы - ригидность мышц затылка, симптомы Кернига и Брудзинского – положительные.

Эпидемиологические данные: месяц назад выезжал на территорию, эндемичную по клещевому энцефалиту, и употреблял сырое козье молоко. Прививочный анамнез - прошёл неполный курс прививок против клещевого энцефалита. Укажите основного переносчика вируса клещевого энцефалита?

- A. Иксодовые
- B. Аргасовые
- C. Панцирные
- D. Гамазовый

28. Больной С. 45 лет поступил в клинику инфекционных болезней с предварительным диагнозом «лептоспироз». Считает себя больным 5 суток.

Клинические данные: температура тела - 40°C, сильные головные боли, головокружение, слабость, сильные боли в икроножных мышцах, пальпация мышц болезненна. Отмечается одутловатость и гиперемия лица; расширение

сосудов склер и конъюнктивы; на коже туловища и конечностей полиморфная сыпь; геморрагии на склерах и конъюнктиве в подмышечных и паховых областях, в локтевых сгибах; язык сухой, покрыт бурым налётом; печень увеличена, слегка болезненна; положительный симптом Пастернацкого; уменьшение мочеотделения. Укажите основной способ выделения возбудителей лептоспироза в окружающую среду?

- A. Моча
- B. Кровь
- C. Ликвор
- D. Кал

29. Больная 25 лет обратилась к участковому врачу с предварительным диагнозом «пищевая токсикоинфекция».

Клинические данные: температура тела – 39,5°C, головная боль, озноб, ломота в теле, тошнота, многократная рвота, частый жидкий стул.

Эпидемиологические данные: за день до заболевания употребляла пирожные с кремом. В течение 2-х дней в районе было зарегистрировано ещё 4 аналогичных случая. При эпидемиологическом обследовании кафе, в котором заболевшие употребляли пирожные, у кондитера был обнаружен на пальце руки панариций.

Укажите микроорганизмы, которые могли бы вызвать пищевую токсикоинфекцию?

- A. Стрептококк
- B. Клещ
- C. Вирус
- D. Золотистый стафилокок

30. Больной 28 лет обратился к врачу-инфекционисту с предварительным диагнозом «туляремия». Считает себя больным 7 дней.

Клиническая картина: температура тела - 40°C, на кожных покровах отмечается сыпь папулезного характера, паховые лимфоузлы увеличены до величины грецкого ореха, подвижность кожи над увеличенными лимфатическими узлами ограничена, болезненность выражена слабо, ярко выраженный региональный лимфаденит. Кожная аллергическая проба с тулярином положительная.

Эпидемиологические данные: профессиональная деятельность связана с промыслом пушного зверя. 10 дней назад вернулся с территории природного очага туляремии.

Укажите группу инфекции, который относится туляремия?

- A. Паразитарная
- B. Зоонозная бактериальная природно-очаговая
- C. Вирусологическая
- D. Кишечная

31. В посёлке Майлы-Суу в апреле месяце в результате паводка произошло частичное затопление населённого пункта. Через несколько дней после затопления населённого пункта в районную больницу начали поступать больные (12 человек) из зоны затопления с жалобами на слабость, умеренную головную боль, повышение температуры до 39,4°C, схваткообразные боли в животе. Стул до 15 раз в день, в испражнениях слизь и кровь. Все больные до заболевания употребляли сырую воду из местного колодца. Был поставлен предварительный диагноз «острая кишечная инфекция».

Выберите лабораторные исследования для постановки окончательного диагноза?

- A. ПЦР – исследования
- B. Посев испражнений и серологическое исследование с парными сыворотками
- C. Кровь на СД-4 клетки
- D. Кровь на иммунный статус

32. Мужчина 30 лет, вернувшийся из деловой поездки почувствовал себя плохо, повысилась температура тела до 38,6°C, наблюдалась боль в горле и светобоязнь. В течение 23-25 марта больной лечился самостоятельно: принимал жаропонижающие средства и полоскал горло раствором пищевой соды с йодом. 26 марта температура поднялась до 39,5°C, на теле появилась поэтапно крупнопятнистая сыпь. 1-й день на лице, 2-й день на туловище, 3-й день на нижних конечностях. Мужчина вызвал скорую помощь. Врачом скорой помощи госпитализирован в инфекционную больницу. Поставьте данному пациенту клинический диагноз?

- A. Скарлатина
- B. Ветряная оспа
- C. Опоясывающий лишай
- D. Корь

33. Мужчина М. прибыл из одной среднеазиатской страны, эндемичной по ряду инфекционных заболеваний с трансмиссивным механизмом передачи. По информации экипажа в период нахождения самолёта в воздухе у одного из пассажиров был отмечен приступ лихорадочного состояния, а также проявления общего недомогания, прогрессирующей слабости, головной боли, миалгии, артралгии, чувства ломоты в пояснице, а также повышение температуры тела в течение нескольких часов, сопровождавшееся ознобом различной степени выраженности. Поставьте данному пациенту предварительный клинический диагноз?

- A. Острый бруцеллез
- B. Грипп
- C. Хламидия
- D. Трёхдневная малярия

34. Больной Н. 45 лет, житель города Ош обратился за медицинской помощью по поводу лихорадки до 39°C, озноба. Первичный диагноз «малярия?».

Из анамнеза известно, что пациент Н. в тропики не выезжал. Пациент находился на стационарном лечении в одной из больниц города Ош, где неоднократно получал гемотрансфузии. При исследовании препаратов крови у пациента обнаружены кольца и гаметоциты *P. falciparum*.

Поставьте данному пациенту клинический диагноз?

- A. Трехдневная малярия
- B. Четырехдневная малярия
- C. Малярия
- D. Тропическая малярия

35. Больной Б. 55 лет в июле был прооперирован по поводу желчекаменной болезни. В послеоперационном периоде возникли осложнения, сопровождавшиеся сильными кровотечениями, в связи с чем пациент был прооперирован повторно. В дальнейшем больной получил многократные гемотрансфузии, в том числе от доноров-родственников, и его состояние нормализовалось. Через 7 дней после последней гемотрансфузии, донором при которой выступал родственник А., в мае вернувшийся из Афганистана, у больного был отмечен подъем температуры до 39°C, сопровождающийся ознобом. При опросе родственника-донора А. выяснилось, что А. в Афганистане болел трёхдневной малярией, при этом лечился нерегулярно. В связи с этой информацией у пациента Б. были исследованы препараты крови и в результате обнаружены многочисленные возбудители трёхдневной малярии (*P. vivax*). Укажите путь заражения больной при данном случае?

- A. При переливании инфицированной крови
- B. Аэрогенным
- C. Контактным
- D. Внутриутробным

36. В детском лагере, с 13 по 25 июля кишечной инфекцией заболели 60 детей и 12 человек обслуживающего персонала. Всего в лагере отдыхало 320 детей в возрасте от 7 до 15 лет. Общее число персонала лагеря составляет 35 человек. Медицинское обслуживание лагеря осуществляли фельдшер и медицинская сестра. В течение 1-й и 2-й смен в лагере кишечных заболеваний не наблюдалось. Работники пищеблока были постоянными.

Первые двое детей заболели 13 июля. Заболевание началось остро, с повышением температуры до 39,5°C, болями в животе, тошнотой, рвотой, жидкий стул со слизью с прожилками крови. Детей беспокоило тенезмы. Однако заболевания были диагностированы как острое респираторное заболевание и пищевая токсикоинфекция. Поставьте клинический диагноз?

- A. Сальмонеллёз
- B. Энтевирусная инфекция
- C. Ротавирусная инфекция
- D. Дизентерия

37. В городе Ноокен, в местную амбулаторию обратились 6 пациентов с желудочно-кишечным расстройством. Население города Ноокен относительно невелико, водоснабжение - частично централизованное, в большинстве районов города используются колонки. Первые заболевшие были выявлены 16 июня. В дальнейшем госпитализировали по одному-два и реже по трое больных в день из разных семей. Были жалобы на повышение температуры тела, тошноты, рвоту, головную боль, боль в животе, розеолезная сыпь на коже живота. Семьи проживают в соседних одноэтажных домах, в которых отсутствуют водопровод и канализация. Воду употребляют из ближайшей колонки, которой пользуются жители ещё пяти домов. Семьи между собой дружат. У 70% больных заболевание протекало в тяжёлой форме. Сформулируйте диагноз?

- A. Дизентерия
- B. Холера
- C. Брюшной тиф
- D. Сальмонеллез

38. Больная Т., 40 лет, обратилась к участковому врачу с жалобами на боли в горле при глотании, повышение температуры тела. Из анамнеза: заболела остро 2 дня назад. При объективном осмотре: состояние тяжелое, адинамия, выраженная бледность кожных покровов, плотный диффузный отек шейной клетчатки до уровня ключицы. Гиперемия слизистой ротоглотки с цианотичным оттенком, зев отечен, на поверхности гипертрофированных миндалин плотный блестящий белого цвета налет, распространяющийся на мягкое и твердое небо. Регионарный лимфаденит. Тахикардия до 100/мин., АД-100/60 мм рт.ст. Появилась гнусавость голоса и поперхивание при приеме жидкой пищи. Направлена врачом-инфекционистом на стационарное лечение в инфекционную больницу.

Поставьте данной пациентке клинический диагноз?

- A. Ангина
- B. Тонзилит
- C. Лимфаденит
- D. Дифтерия

39. Женщина В., 39 лет, обратилась к лор-врачу в поликлинику с жалобами на боли в горле при глотании, повышение температуры тела. Из анамнеза: заболела остро 2 дня назад с общего недомогания и болей в горле при глотании. При осмотре: состояние тяжелое, адинамия, выраженная бледность кожных покровов, плотный диффузный отек шейной клетчатки до середины шеи. Гиперемия слизистой ротоглотки с цианотичным оттенком, зев отечен, на поверхности гипертрофированных миндалин плотный блестящий налет белого цвета, распространяющийся на мягкое и твердое небо. Регионарный лимфаденит. Пульс 90/мин., АД-90/60 мм рт.ст. В стационаре у больной появились жалобы

на боли в области сердца, усиленное сердцебиение. Границы сердца расширены на 1,5-2 см, тоны сердца глухие, систолический шум на верхушке. АД-90/50 мм рт.ст., тахикардия до 120/мин. При ЭКГ-обследовании выявлено снижение вольтажа. Поставьте данной пациентке клинический диагноз?

- A. Дифтерия ротоглотки, токсическая форма, осложненная миокардитом
- B. Менингококковый назофарингит, стенокардия напряжения
- C. Инфекционный мононуклеоз. Миокардит
- D. Аденовирусная инфекция. Эндокардит

40. Студент 20 лет, обратился к участковому врачу в связи с повышением температуры тела, ознобом, болью в горле. Болен второй день.

При осмотре: состояние средней тяжести, кожные покровы чистые, температура тела 38,5°C. В зеве яркая разлитая гиперемия, гипертрофия миндалин III степени, на миндалинах плотные пленчатые белые налеты, с трудом снимаются шпателем, эрозивная поверхность кровоточит. Пальпируются подчелюстные, тонзиллярные лимфатические узлы, до 1 см в диаметре, подвижные, болезненные. Пульс-80/мин., ритмичный, АД- 110/75 мм рт.ст. со стороны внутренних органов - без патологических изменений.

Поставьте данному пациенту клинический диагноз?

- A. Дифтерия ротоглотки, распространенная форма
- B. Дифтерия, токсическая форма
- C. Дифтерия, гипертоксическая форма
- D. Дифтерия ротоглотки, локализованная форма

41. Больная Т., 35 лет, воспитатель в детском саду, заболела остро с повышения температуры тела до 38,2°C, слабости, болей в горле, усиливающихся при глотании. На второй день болезни боли в горле усилились, обратилась на 2-й день болезни к участковому врачу.

При осмотре: состояние средней тяжести, кожные покровы чистые, температура 38,9°C. В зеве яркая разлитая гиперемия, миндалины гипертрофированы, смыкаются. На миндалинах, дужках, малом язычке «кружевные» плотные пленчатые наложения, с усилием снимающиеся шпателем, обнаженная слизистая кровоточит. Пальпируются подчелюстные, тонзиллярные лимфатические узлы до 1 см в диаметре, подвижные, болезненные. ЧСС-74/мин., АД-120/75 мм рт.ст. Со стороны внутренних органов без особенностей. Больная направлена на стационарное лечение.

Поставьте данной пациентке клинический диагноз?

- A. Дифтерия ротоглотки, распространенная форма
- B. Дифтерия, токсическая форма
- C. Дифтерия, гипертоксическая форма
- D. Дифтерия ротоглотки, локализованная форма

42. Мужчина В., 48 лет. Обратился к врачу поликлиники с жалобами на слабость и повышение температуры тела до 38,5°C в течение 3 дней. Эпидемиологический анамнез: живет один в отдельной квартире. И месяц назад был в командировке в США. При осмотре: состояние средней тяжести, сыпи нет. Увеличение отдельных лимфатических узлов на шее и в аксиллярной области до размера 1—1,5 см. Миндалины увеличены, слизистая ротоглотки обычного цвета. Пульс 96 уд/мин, АД 130/90 мм рт. ст. Язык обложен. Живот мягкий, безболезненный, умеренно вздут. Страдает запорами. Печень увеличена, выступает на 1,5-2 см из-под края реберной дуги. Селезенка пальпируется у реберного края. Общий анализ крови на 10 д.б.: лейкоцитов 5,6*10⁹/л, эоз. - 1%, п/я - 10%, с/я - 20%, лимф. - 60%, мон. - 9%, СОЭ - 15 мм/час. Среди лимфоцитов много атипичных мононуклеаров.

Поставьте данному пациенту клинический диагноз?

- A. Инфекционный мононуклеоз
- B. Генерализованный лимфаденит
- C. Острый тонзиллит
- D. ВИЧ-инфекция. Стадия первичных проявлений. Мононуклеозоподобный синдром

43. Больная Ц., 47 лет, поступила в стационар с жалобами на слабость, сухой кашель, одышку, повышение температуры до 38°C, жидкий стул. Заболела 2 недели назад. Выявлена очаговая пневмония и больная направлена в стационар. Из анамнеза – последние полгода периодически отмечала жидкий стул, потеряла 15 кг веса. При осмотре состояние тяжелое. Температура -39°C. Кожные покровы бледные. Цианоз губ. Кахексия. Выраженная слабость, вялость. Положение в постели вынужденное, сидячее. Пальпируется подмышечный лимфоузел справа, безболезненный. В легких дыхание ослаблено, немногочисленные сухие хрипы. ЧД –38 в минуту. АД 100/60 мм.рт.ст. Пульс –100 уд/мин. Живот мягкий, безболезненный. Стул осмотрен –жидкий, с небольшим содержанием слизи. Со стороны мочевыделительной системы и ЦНС патологии не выявлено.

Поставьте данной пациентке клинический диагноз?

- A. Сальмонеллез. Дисбактериоз. Ферментопатия
- B. Пневмококковая пневмония
- C. Острый бруцеллез, септико-метастатическая форма
- D. ВИЧ-инфекция, стадия III В (СПИД)

44. Больной 40 лет обратился к врачу поликлиники на 3-й день болезни с жалобами на головную боль в лобно-височных областях, сухой кашель, небольшой насморк, чувство першения за грудиной, высокую температуру (38,9°C), ломоту в мышцах, костях. Эпиданамнез. Отмечает контакт с лихорадящими больными. Объективно. Общее состояние средней тяжести. Температура - 38,9°C. Лицо слегка гиперемировано. Слизистая оболочка мягкого неба резко гиперемирована, выражена сеть сосудов и мелкая зернистость. Тоны сердца глуховатые, ритмичные. Пульс 68 в минуту удовлетворительных качеств. АД - 100/60 мм рт. ст. В легких везикулярное дыхание, хрипов нет. Язык чист. Живот

мягкий, безболезненный. Печень и селезенка не прощупываются. Исследование крови: лейкоцитов - $3 \cdot 10^9$ /л, СОЭ - 10 мм/ч, НВ - 130 г/л. Анализ мочи без патологии. Рентгеноскопия органов грудной клетки - патологии нет.

Поставьте клинический диагноз и укажите тяжесть болезни?

- A. Корь, тяжелая форма
- B. Грипп, среднетяжелая форма
- C. COVID-19, тяжелая форма
- D. Энтеновирусная инфекция, тяжелая форма

45. Больной 16 лет обратился в поликлинику. Жалобы: «лающий» кашель, охриплость голоса, затрудненное дыхание, повышение температуры до 38°C , головная боль, насморк. Эпиданамнез. Был контакт неделю назад с товарищем, у которого также был охрипший голос, кашель, насморк. Объективно. Общее состояние тяжелое. Одышка. Число дыхательных движений - 40 в минуту. Температура - $38,0^{\circ}\text{C}$. Цианоз губ и кончика носа. Зев умеренно гиперемирован. Афония. Ринит. Тоны сердца чистые, ритмичные. Пульс 120 в минуту удовлетворительных качеств. АД - 150/90 мм.рт.ст. В легких перкуторно легочный звук с коробочным оттенком, при аускультации - жесткое дыхание, рассеянные сухие и разнокалиберные влажные хрипы в нижних отделах. Язык чист. Живот мягкий, безболезненный. Печень и селезенка не прощупываются.

Поставьте данному пациенту клинический диагноз?

- A. Грипп
- B. Дифтерия гортани
- C. Острый тонзиллит
- D. Парагрипп, осложненный ложным крупом

46. Женщина 28 лет, ветеринарный фельдшер, обратилась к врачу терапевту. Жалобы: сильная головная боль, головокружение, общая слабость, отсутствие аппетита, повышение температуры, тошнота, рвота, темный цвет мочи, обесцвеченный кал. Объективно. Состояние тяжелое. Температура $37,6^{\circ}\text{C}$. Больная вялая, адинамичная, сонливая, сознание ясное, но замедленно отвечает на вопросы. Интенсивная желтушность кожи, склер и слизистой оболочки ротовой полости. На коже верхней части грудной клетки и в области плеч предплечий - единичные геморрагические высыпания размером 1×1 мм. Дважды было носовое кровотечение. Тоны сердца глуховатые, ритм правильный. Пульс 106 в минуту, удовлетворительных качеств. АД - 90/60 мм. рт. ст. В легких везикулярное дыхание. Селезенка не пальпируется. Симптом Ортнера положительный.

Поставьте данной пациентке клинический диагноз?

- A. Чума, кожная форма
- B. Туляремия, кожная форма
- C. Сибирская язва, кожная форма
- D. Рожа

47. К больной 36 лет 20 июня был вызван на дом участковый врач. Заболевание началось в этот же день в 6 часов утра с появления жидкого стула, не сопровождавшегося болью в животе. В течение последующих трех часов состояние больной резко ухудшилось: стул был 12 раз водянистый, обильный, присоединились рвота, многократная, обильная, и судороги икроножных мышц, гидрофобия. Объективно в 11.30: состояние тяжелое. Температура $35,8^{\circ}\text{C}$. Сознание сохранено. Речь афонична. Кожные покровы бледные. Цианоз губ, кончика носа и пальцев рук. Тургор кожи снижен. В легких везикулярное дыхание. Тоны сердца глуховаты. Пульс 96 в минуту, малого наполнения и напряжения. АД - 80/50 мм рт.ст. Живот вздут, безболезненный. Печень и селезенка не увеличены. Во время игры с домашним животным больной получил царапину на коже. Поставьте данному пациенту клинический диагноз?

- A. Бешенство
- B. Энцефалит
- C. Ботулизм
- D. Столбняк

48. Больной 20 лет обратился к участковому врачу с жалобами на тошноту, рвоту и частый жидкий стул. Заболел остро в ночь на 10 ноября: почувствовал боль в подложечной области, тошноту, познание, дважды была рвота, а спустя один час появился жидкий стул с примесью непереваренных кусочков пищи, обильный, зловонный. Объективно. Состояние тяжелое. Температура $38,5^{\circ}\text{C}$. Бледен. Слизистая оболочка губ цианотична, на лбу - капли пота, конечности холодные, Тургор кожи снижен. В легких везикулярное дыхание. Тоны сердца глуховатые, ритм правильный. Пульс 100 в минуту слабого наполнения и напряжения. АД - 70/40 мм рт.ст. Язык покрыт беловатым налетом, сухой. Живот мягкий, болезненный при пальпации в эпигастральной области и в правой подвздошной. Симптом Щеткина - Блюмберга отрицательный. Печень и селезенка не увеличены. Стул осмотрен: жидкий калового характера без патологических примесей.

Поставьте данному пациенту клинический диагноз?

- A. Энтеновирусная инфекция, тяжелая форма
- B. Пищевая токсикоинфекция, гастроэнтеритическая форма, тяжелое течение
- C. Острая дизентерия, колитная форма
- D. Сальмонеллез, тяжелая форма

49. К мужчине 32 года был вызван на дом участковый врач. Заболевание началось в этот же день в 6 часов утра с появления жидкого стула, не сопровождавшегося болью в животе, напоминает рисовый отвар. В течение последующих трех часов состояние больной резко ухудшилось: стул был 12 раз водянистый, обильный, присоединились рвота, многократная, обильная, и судороги икроножных мышц.

Объективно: состояние тяжелое. Температура $35,8^{\circ}\text{C}$. Сознание сохранено. Речь афонична. Кожные покровы бледные. Цианоз губ, кончика носа и пальцев рук. Тургор кожи снижен. В легких везикулярное дыхание. Тоны сердца

глуховаты. Пульс 96 в мину-ту, малого наполнения и напряжения. АД —80/50 мм.рт.ст. Язык сухой, слегка обложен беловатым налетом. Живот вздут, безболезненный. Печень и селезенка не увеличены. Поставьте данному пациенту клинический диагноз?

- A. Пищевая токсикоинфекция
- B. Дизентерия
- C. Сальмонеллез
- D. Холера, тяжелая форма

50. Больной Н., 43 лет, заболел остро, когда появились озноб, общая слабость, голово-кружение, ломота во всем теле, появились схваткообразные боли в нижнем отделе живота, частый жидкий стул. На второй день состояние ухудшилось, температура тела повысилась до 40°C, усилились схваткообразные боли внизу живота, жидкий стул со слизью до 20 раз в сутки, ложные позывы на акт дефекации.

При осмотре: больной бледный, язык влажный, обложен серо-грязным налетом, живот при пальпации мягкий, болезненный по ходу толстого кишечника, болезненность в эпигастрии, левой подвздошной области, по ходу толстого кишечника. Сигмовидная киш-каспазмирована, болезненна.

В копрограмме: эритроциты - 5-8 в поле зрения, лейкоциты - 8-12 в поле зрения, слизи много.

Поставьте данному пациенту клинический диагноз?

- A. Сальмонеллез
- B. Энтеровирусная инфекция
- C. Острая дизентерия
- D. Дизбактериоз

51. Больной Д., 21 года, обратилась к участковому врачу с жалобами на озноб, головную боль, тошноту, чувство тяжести в эпигастрии и двукратная рвота, повышение температуры. Боли в животе приобрели разлитой характер, появился обильный водянистый стул с зеленоватым оттенком. Из эпидемиологического анамнеза выяснено, что за 10 часов до заболевания употреблял в пищу жареную рыбу, приготовленную накануне и хранившуюся вне холодильника, картофельное пюре, заправленное сырым куриным яйцом. При осмотре в приемном покое: состояние тяжелое, выраженная слабость. Кожные покровы бледные, цианоз губ, судорожное сведение икроножных мышц. Дыхание везикулярное. Пульс-126/мин. АД-90/40 мм рт.ст. Язык сухой, густо обложен коричневым налетом. Живот болезненный в эпигастрии и мезогастррии. Пальпируется печень на 1 см ниже реберной дуги.

Поставьте данному пациенту клинический диагноз?

- A. Сальмонеллез
- B. Энтеровирусная инфекция
- C. Холера
- D. Дизбактериоз

52. Больная А., 16 лет, студентка обратилась в поликлинику с жалобами: головная боль, общая слабость, повысилась температура до 37,6°. Лечилась цефалоспоридами, макролидами. Состояние не улучшалось, продолжалась лихорадка до 38,5-39,5°C, головная боль, бессонница, слабость, раздражительность. В виду отсутствия положительной динамики вызван инфекционист, который нашел больную в тяжелом состоянии. Больная вялая, адинамичная, кожные покровы бледные, на груди, животе единичные розеолы, слизистая зева и полости рта ярко-красная. Язык сухой, обложен серовато-бурым налетом, боковые поверхности и кончик языка свободные от налета. Температура тела 39,8°C, пульс 78/мин. Тоны сердца приглушены, живот незначительно вздут, при пальпации мягкий, чувствительный в правой подвздошной области. Стул кашицеобразный, 2-3 раза в сутки. Печень на 2,5 см ниже края реберной дуги, пальпируется селезенка. Поставьте данной пациентке клинический диагноз?

- A. Энтеровирусная инфекция, тяжелая форма
- B. Брюшной тиф, тяжелая форма
- C. Острая дизентерия, колитная форма
- D. Сальмонеллез, тяжелая форма

53. Больной А., 36 лет, ветеринарный врач совхоза, обратился к врачу с жалобами на общее недомогание, слабость, быструю утомляемость, боли в мышцах, суставах. Заболел две недели назад. В последние три дня отмечает повышение температуры тела до 38,5-39°C, ознобы, обильный пот.

При объективном исследовании: увеличение шейных, подмышечных и паховых лимфатических узлов. Гепатоспленомегалия. Сформулируйте клинический диагноз?

- A. Туляремия
- B. Сибирская язва
- C. Инфекционный мононуклеоз
- D. Острый бруцеллез
- E.

54. Больная Д., 40 лет, доярка, обратилась к врачу с жалобами на незначительное повышение температуры в последнее время, познабливание, обильное потоотделение, боли по ходу позвоночника, боли в коленных, локтевых и лучезапястных суставах, усиливающиеся при физической нагрузке, ограничение объема движений в них. Болеет на протяжении последнего года.

При объективном обследовании обнаружено увеличение паховых, подмышечных и подчелюстных лимфатических узлов, увеличение печени и селезенки. В области правого локтевого сустава - бурсит, в поясничной области - болезненные, до 1,5-2,0 см в диаметре фиброзиты, сгибательные и разгибательные мышцы суставов кистей с небольшим отеком и гиперемией, движения в суставах болезненны, объем их ограничен. Сформулируйте клинический диагноз?

- A. Острый бруцеллез, септико-метастатическая форма
- B. Хронический бруцеллез, костно-суставная форма
- C. Хламидия, локомоторная форма
- D. Первично-хронический бруцеллез, локомоторная форма, стадия декомпенсации

55. Больной Б., 32 лет обратился к участковому врачу с жалобами на слабость, головокружение, тошноту, "пелену перед глазами", вздутие живота. Самостоятельно промывал себе желудок. Состояние не улучшалось, прогрессировала слабость, оставались головокружение и рвота. В осмотре выяснено, что за 4 дня до болезни употреблял в пищу соленую осетрину домашнего приготовления, привезенную из района Крайнего Севера. Кроме больного, рыбу ели жена и сослуживцы. При объективном обследовании состояние тяжелое, температура 36,8°C., сознание сохранено, вялый, бледный, выявлены аннзокория, стробизм, нарушение конвергенции, осиплый голос. Сердечные тоны приглушены, пульс 90 ударов в минуту, АД 100\80 мм.рт.ст. Язык сухой, весь покрыт белым налетом. Живот вздут, болезненный при пальпации в эпигастральной области. Стула не было. Диурез сохранен. Сформулируйте клинический диагноз?

- A. Туляремия
- B. Ботулизм
- C. Менингококковая инфекция
- D. Пищевая токсикоинфекция

56. Больной Б., 25 лет, обратился врачу-терапевту с жалобами на головную боль, резкую слабость, значительную болезненность в правой паховой области при движении.

Эпиданамнез: 6 дней тому назад вернулся из зарубежной командировки из Монголии. Объективно: состояние средней тяжести, температура 39°, адинамичен. Лицо и конъюнктивы гиперемированы, сыпи нет. Тоны сердца глухие, пульс 120 уд. в 1 минуту, ритмичный, удовлетворительного наполнения. Язык покрыт белым налетом, сухой. Живот мягкий, безболезненный. Печень и селезёнка не увеличены. В правой паховой области определяется плотный конгломерат лимфоузлов, резко болезненный при пальпации. Кожа над ним гиперемирована, с цианотичным оттенком в центре, лоснится. Вокруг имеется отек клетчатки без четких контуров. Очаговых изменений со стороны нервной системы и менингеального синдрома нет.

Сформулируйте клинический диагноз?

- A. Туляремия, бубонная форма
- B. Инфекционный мононуклеоз
- C. Чума, бубонная форма
- D. Лимфаденит

57. Больной Г., 20 лет, обратился к врачу с жалобами на повышение температуры тела до 38 °С, насморк, боли в горле. Эпиданамнез: в общежитии ПТУ, где живет пациент, много больных респираторными заболеваниями. Объективно: состояние средней тяжести, температура 38,5°C, лицо умеренно гиперемировано, выраженный конъюнктивит, особенно правого глаза; носовое дыхание затруднено из-за ринита. Зев: яркая гиперемия в области задней стенки глотки, которая отечна, зерниста. Миндалины увеличены; подчелюстные и шейные лимфатические узлы пальпируются размером 2x1 см. Пульс ритмичный, удовлетворительного наполнения, 90 уд. в 1 минуту; тоны сердца приглушены; в лёгких равномерно жёсткое дыхание. Живот мягкий, безболезненный; печень выступает на 1 см ниже рёберной дуги; селезёнка не увеличена. Стул, мочеиспускание не нарушены. Со стороны нервной системы отклонений нет. Сформулируйте клинический диагноз?

- A. Аденовирусная инфекция
- B. Грипп
- C. Парагрипп
- D. Коклюш

58. Больная Г., 30 лет, обратилась к врачу с жалобами на резкую слабость, частый и обильный водянистый стул. Эпиданамнез и анамнез болезни: при опросе больной и родственников удалось узнать, что больная вчера утром вернулась из командировки (Индия). Объективно: состояние больной очень тяжёлое. Сознание сохранено, но отмечается резкая слабость, головокружение. Черты лица заострены, «темные очки» вокруг глаз. Кожа покрыта холодным потом, резко снижен тургор кожи, кожа ладоней морщинистая. Афония. Тонические судороги мышц туловища и конечностей. Разлитой цианоз слизистых и кожи, температура тела 35°. Число дыханий 50 в минуту. Пульс и АД на периферических сосудах не определяются. Тоны сердца глухие. В лёгких дыхание везикулярное. Язык сухой. Живот втянут, при пальпации безболезнен. Печень и селезёнка не увеличены. Кишечник безболезнен. Больная направлена на стационарное лечение. Сформулируйте клинический диагноз?

- A. Брюшной тиф, тяжелая форма
- B. Холера. Тяжелая форма
- C. Острая дизентерия, колитная форма
- D. Пищевая токсикоинфекция, тяжелая форма

59. Мужчина, 30 лет. 3 недели назад его укусила собака в область кисти. За медицинской помощью не обращался. Имели место неприятные ощущения, мышечные подергивания. Далее снизился аппетит, температура тела повысилась до 38°C, больной стал раздражительным, нарушился сон, появились приступы депрессии. Обратились за медицинской помощью к участковому врачу, больной направлен в инфекционный стационар. Состояние больного тяжелое. При резком стуке, громкой речи, ярком свете у больного появляются приступы шумного, судорожного дыхания, осиплость голоса, гиперсаливация. Кожный покров чистый, влажный. Слизистые ротоглотки бледно-розовые. Дыхание везикулярное, частота дыхательных движений 30 в минуту. Тоны сердца правильного соотношения. Пульс 140

ударов в минуту. Живот мягкий. Печень и селезенка не выступают из-под края реберной дуги. Сформулируйте клинический диагноз?

- A. Энцефалит
- B. Столбняк
- C. Бешенство
- D. Менингококковая инфекция

60. Больная М., 59 лет, заболела остро, обратилась к участковому врачу, когда повысилась температура до 40,2С, появились слабость, недомогание, головная боль, озноб, пятнистое покраснение и зуд на коже правого плеча, предплечья, с переходом на кисть. За несколько дней до заболевания была микротравма правой руки. Заболевание, подобное настоящему, имело место 4 раза в течении года, последний эпизод аналогичного заболевания был три года назад. При поступлении: температура 39,9 0С, состояние тяжелое. Отек, яркая эритема с четкими неровными краями на коже правого плеча, распространяющаяся на предплечье. В крови лейкоцитов – 10,2 x 10⁹ /л., СОЭ – 18 мм/час.

Сформулируйте клинический диагноз?

- A. Абсцесс,
- B. Рецидивирующая рожа
- C. Флегмона
- D. Сепсис

61. У гражданина В., прилетевшего на самолете из заграницы, 3 дня назад повысилась температура тела, появилась головная боль, обильная скарлатиноподобная сыпь на руках и бедрах, которая через несколько часов сменилась появлением папул, превратившихся в пузырьки с прозрачной жидкостью. Высыпания сопровождалась зудом. На 4 день болезни врач, впервые вызванный к больному, обнаружил на лице, конечностях и туловище монотипную сыпь. Температура тела была 39,70С.

Поставьте данному пациенту клинический диагноз?

- A. Ветряная оспа
- B. Скарлатина
- C. Опоясывающий лишай
- D. Краснуха

62. Больная Ю., 18 лет, обратилась к врачу-инфекционисту. Заболевание началось остро с повышения температуры тела, общей слабости, головной боли. Беспокоит боль в горле, насморк. При осмотре на 3-й день болезни: температура тела до 38,50С, увеличение периферических лимфоузлов. На коже и видимых слизистых обнаружена не обильная пятнисто – папулезная сыпь, в зеве явления лакунарной ангины. Пальпируется печень, селезенка. Больная отмечает с начала заболевания появление храпа и гнусавости голоса. В крови атипичные клетки – мононуклеары. СОЭ - 20 мм/ч. В контакте с лихорадящими больными не была. Сформулируйте клинический диагноз?

- A. Лимфаденопатия
- B. Острый бруцеллез
- C. Сибирская язва
- D. Инфекционный мононуклеоз

63. Больная Х., 15 лет, обратилась на 3-й день болезни к участковому врачу. Заболела остро, когда повысилась температура до 38,4°С, появилась головная боль, тошнота. В течение 2-х дней температура держалась в пределах 37,8-39,2°С, на 2-ой день появилась одутловатость лица, отмечались боли в коленных и голеностопных суставах, на боковых поверхностях грудной клетки и вокруг коленных суставов появилась полиморфная сыпь. При обращении: состояние тяжелое, температура тела 39,1°С. Лицо гиперемировано. Язык обложен белым налетом, у кончика малинового цвета. В зеве разлитая гиперемия слизистых оболочек небных дужек, твердого неба, задней стенки глотки. Кожа кистей и стоп отечна, синюшная, симптом «перчаток» и «носков». Живот мягкий, печень выступает на 1,5 см из-под края реберной дуги.

Сформулируйте клинический диагноз?

- A. Сальмонеллёз
- B. Энтевирусная инфекция
- C. Кишечный иерсиниоз
- D. Дизентерия

64. В районную поликлинику обратился больной шофер, 28 лет, с жалобами на боль в правой стопе, подергивание мышц стопы, боль в спине, обильное потоотделение, затруднение при открывании рта, повышение температуры. Из анамнеза выяснено, что 5 дней назад наступил на острый металлический предмет, за медицинской помощью не обращался. Спустя 3 суток появились подергивания в стопе, потливость, высокая температура. Объективно: состояние больного тяжелое, кожный покров влажный, бледный. Температура тела 38,9°С. Пульс 108 ударов в минуту. АД 120/80 мм рт. ст. Тоны сердца ясные. На подошвенной поверхности правой стопы имеется рана, отечные, из раны выделяется гной, вокруг раны инфильтрат, резкая болезненность при пальпации. Сформулируйте клинический диагноз?

- A. Бешенство
- B. Энцефалит
- C. Менингит
- D. Столбняк

65. Пациентка Т., 18 лет, поступила в больницу в связи с тем, что мать заметила у дочки желтуху. Жалуется на тошноту, однократную рвоту. Других симптомов болезни не отмечает. Самочувствие хорошее. Раньше желтухой не

болела. Никаких парентеральных вмешательств в течение 6 месяцев не было. Объективно: общее состояние относительно удовлетворительное, наблюдается легкая желтушность склер и кожи, печень у края реберной дуги, чувствительная при пальпации, селезенка не увеличена. Общий билирубин крови - 120 мкмоль/л, прямой билирубин - 100 мкмоль/л, аланинаминотрансфераза (АлАТ) - 400,0 ЕД/л, тимоловая проба -18 ед. Серологические исследования: антиHAV-IgM – положительная. Поставлен предварительный диагноз – вирусный гепатит А, легкая форма. Назначьте вид терапии?

- Е. Базисная
- Ф. Антибактериальная
- Г. Противовирусная
- Н. Иммуномодулирующая

66. В инфекционную больницу поступила женщина А., 27 лет, на 6-ой день болезни с жалобами на слабость, боль в эпигастрии, тошноту, однократную рвоту.

При осмотре: состояние относительно удовлетворительное, кожные покровы и склеры субиктеричные. Живот мягкий, болезненный в эпигастриальной области, печень выступает из-под нижнего края реберной дуги до 2,0 см, болезненная при пальпации, мягко-эластичной консистенции, край ровный. Моча темная.

Из эпидемического анамнеза: больная отдыхала в Таджикистане, пила арычную воду, ела фрукты. Результаты серологических и биохимических исследований: анти-HEVlgM +, общий билирубин крови - 62 мкмоль/л, прямой билирубин - 42 мкмоль/л, аланинаминотрансфераза (АлАТ) - 450,0 ЕД/л, тимоловая проба - 6 ед. Поставлен диагноз – вирусный гепатит Е, легкая форма. Назначьте вид терапии?

- А. Антибактериальная
- В. Противовирусная
- С. Гепатопротекторы
- Д. Базисная

67. Больная А., 15 лет, поступила в клинику в связи с жалобами на снижение аппетита, рвоту, тошноту, боль в животе, повышение температуры тела. Общее состояние относительно удовлетворительное. С появлением желтухи склер и кожных покровов общее состояние больной значительно улучшилось. Раньше желтухой не болела. Никаких парентеральных вмешательств в анамнезе жизни не отмечает. Наблюдается легкая желтушность склер и кожи, печень у края реберной дуги, чувствительная при пальпации. Общий билирубин крови - 80 мкмоль/л, прямой билирубин - 60 мкмоль/л, аланинаминотрансфераза (АлАТ) - 400,0 ЕД/л, тимоловая проба -18 ед.

Поставлен предварительный диагноз вирусный гепатит А легкая форма.

Укажите показатель указывающий критерий тяжести в данном случае?

- А. Общий билирубин
- В. Анализ крови
- С. Анализ мочи
- Д. Липидный спектр

68. Женщина В., 30 лет, обратилась в диспансерный кабинет инфекционной больницы с жалобами на тошноту после приема жирной пищи и рвоту, периодическую слабость. 7 месяцев назад больная получила стационарное лечение по поводу вирусного гепатита А. Объективно: общее состояние пациентки относительно удовлетворительное. Кожные покровы и склеры субиктеричны. Язык сухой, густо обложен белым налетом. Живот мягкий при пальпации, чувствительный в правом подреберье. Печень выступает из-под края реберной дуги на 2-3-3 см. Селезенка не пальпируется. Моча темная. Стул ахоличный. Больной было проведено биохимические исследование: общий билирубин крови - 82 мкмоль/л, прямой билирубин - 53 мкмоль/л, аланинаминотрансфераза (АлАТ) - 450,0 ЕД/л, тимоловая проба - 8 ед.

Назначьте лабораторные исследования для постановки клинического диагноза?

- А. Иммуноферментный анализ (ИФА)
- В. Бактериологический анализ
- С. Бактериоскопический анализ
- Д. Микроскопический анализ

69. Пациент К., 25 лет, поступил в клинику на 15-й день болезни с жалобами на резкую слабость, постоянную тошноту, рвоту до 3-4 раз за день, головокружение, темную мочу. В анамнезе – был у врача-стоматолога три месяца назад. Заболевание началось постепенно с нарастания слабости, снижения аппетита. За три дня до поступления в стационар заметил темную мочу, появилась тошнота, рвота. Объективно: общее состояние пациента средней тяжести. Кожные покровы и склеры иктеричны. Язык сухой, обложен белым налетом. Живот мягкий при пальпации, чувствительный в правом подреберье. Печень выступает из-под края реберной дуги на 4-3-3 см. Селезенка не увеличена. Моча темная. Стул ахоличный. Больной было проведено биохимические исследование: общий билирубин крови - 132 мкмоль/л, прямой билирубин - 83 мкмоль/л, аланинаминотрансфераза (АлАТ) - 600,0 ЕД/л, тимоловая проба - 9 ед.

Укажите метод позволяющий верифицировать диагноз?

- Е. Серологический
- Ф. Биологический
- Г. Бактериологический
- Н. Культуральный

70. У пациентки К., 26 лет, при обследовании в женской консультации предъявляла жалобы на незначительную усталость, слабость. Из эпидемиологического анамнеза: 5 лет назад оперирована по поводу острого аппендицита, операция сопровождалась переливанием плазмы.

При объективном осмотре: кожные покровы чистые, желтухи нет, печень не увеличена. В биохимическом анализе крови: общий билирубин крови - 48 мкмоль/л, прямой билирубин - 32 мкмоль/л. аланинаминотрансфераза (АлАТ) - 234,0 ЕД/л, тимоловая проба - 9 ед. Результаты полимеразно-цепной реакции (ПЦР) РНК гепатита С – 560 тыс. копий, генотип 1b.

Поставлен клинический диагноз хронический вирусный гепатит С.

Назначьте противовирусную терапию?

- Е. Софосбувир + Даклатосвир
- Ф. Ацикловир+Рибавирин
- Г. Энтекавир+Софосбувир
- Н. Лайферон+Рибазол

71. Мужчина В., 25 лет, обратился в поликлинику. Жалоб не предъявляет. При беседе мужчина информировал участкового врача, что у жены был обнаружен маркер вирусного гепатита В -HBsAg. Ранее мужчина вирусными гепатитами не болел. Результаты ИФА исследований показывают, что у него все маркеры отрицательные на гепатиты А, В, С, D, E.

Укажите специфическую профилактику рекомендуемой мужу от защиты жены?

- А. Вакцинация от гепатита В
- В. Иммуноглобулин
- С. Гамма -глобулина
- Д. Интерлейкин

72. Женщина 30 лет является активным донором. Направлена в гепатологический центр станцией переливания крови в связи с появившимся у неё повышением аланинаминотрансфераза (АлАТ) – 250 ЕД/л. Ранее подобного повышения ферментных тестов не регистрировалось. Жалоб не предъявляет. При объективном осмотре: кожные покровы чистые, желтухи нет, печень не увеличена. В биохимическом анализе крови: общий билирубин крови – 20.0 мкмоль/л, прямой билирубин – 16.0 мкмоль/л. аланинаминотрансфераза (АлАТ) - 234,0 ЕД/л, тимоловая проба - 9 ед.

Для постановки клинического диагноза назначьте обследование?

- Е. Реакция непрямой гемагглютинации
- Ф. Радиоиммунный
- Г. Бактериологический
- Н. Иммуноферментный

73. Больной А., 40 лет, врач-лаборант, обратился в стационар с жалобами на высокую температуру тела, боль в правом подреберье, коленных и лучезапястных суставах. Больна 3-й день, пыталась лечиться самостоятельно (анальгин, аспирин), но самочувствие ухудшилось, продолжалась боль в правом подреберье, усилилась тошнота, была повторная рвота, изменился цвет мочи, температура тела повысилась до 37,0°C.

При объективном осмотре: состояние тяжелое, кожные покровы иктеричны. Живот вздут, болезненный при пальпации в правом подреберье, печень пальпируется на 4,0 см ниже края реберной дуги. Селезенка увеличена. В биохимическом анализе крови: общий билирубин крови – 200,0 мкмоль/л, прямой билирубин – 160,0 мкмоль/л. аланинаминотрансфераза (АлАТ) - 600,0 ЕД/л, тимоловая проба - 9 ед. Серологические маркеры: HBsAg, анти – HDVIgM.

Был поставлен диагноз вирусный гепатит D, супер-инфекция.

Назначьте данному пациенту противовирусную терапию?

- Е. Софосбувир
- Ф. Пегасис
- Г. Даклатосвир
- Н. Рибазол

74. Мужчина И., 26 лет, обратился в гепатологический центр. Были следующие жалобы при поступлении: тошнота, рвота, снижение аппетита, боли в эпигастрии и правом подреберье. При объективном осмотре у больного отмечается наличие выраженной желтухи склер, кожных покровов, слизистых. Беспокоит постоянный зуд. Особенно в ночное время. Отмечается следы расчесов на коже. Больной показывал врачам результаты ИФА и биохимической исследования, которые он прошел в поликлинике: был получен анти – HBsAg, анти- HBcIgM . Общий билирубин крови - 330 мкмоль/л, прямой билирубин - 250 мкмоль/л. аланинаминотрансфераза (АлАТ) - 500,0 ЕД/л, тимоловая проба - 8 ед. Больной в течении 1,5 мес. получал лечение у участкового врача. В связи с отсутствием положительной динамики пациент был направлен в гепатологический центр для дальнейшего лечения.

Назовите синдром у данного пациента?

- А. Холестаз
- В. Цитоллиз
- С. Фиброз
- Д. Геморрагический

75. Больной А., 35 лет, обратился в больницу с жалобами на тошноту, рвоту, слабость, боль в правом подреберье, коленных и лучезапястных суставах. Объективно: общее состояние оценивался тяжелым. Кожные покровы и склеры иктеричны, артралгии, боли в правом подреберье. Живот мягкий и болезненный, болезненный при пальпации в правом подреберье, печень пальпируется на 4,0 см ниже края реберной дуги. Селезенка увеличена. Лабораторно: общий билирубин крови - 210 ЕД/л, прямой - 140 ЕД/л, АлАТ - 480 нмоль/с.л, тимоловая проба - 14 ед., протромбированный индекс (ПТИ) - 50 %, альбуминов - 35 %. Но в динамике при подготовке к выписке общее состояние пациента вновь начало ухудшаться. Нарастали симптомы интоксикации, уровень общего билирубина стал – 160 ЕД/л. Серологические маркеры: HBsAg, анти -HBcIgM, анти - HDVIgM. Диагноз: Вирусный гепатит D, ко-инфекция.

Назначьте лечение?

- Е. Пегасис+ Тенофовир
- Ф. Ледипасвир + Рибавирин
- Г. Софосбувир+Даклатосвир
- Н. Циклоферон + Рибазол

76. Поступила женщина С., 32 года, в инфекционное отделение с жалобами на постоянную тошноту, рвоту, отсутствие аппетита, боль в животе, повышение температуры тела до 38 С. Объективно, общее состояние больной оценивался тяжелым. Отмечается выраженная желтуха склер и кожных покровов. Беспокоят зуд кожи в ночное время. Симптомы интоксикации держатся в течение 3 дней. Из анамнеза жизни больная не указывает наличие парентеральных вмешательств. Наблюдается умеренная желтушность склер и кожи, печень у края реберной дуги, чувствительная при пальпации. Общий билирубин крови - 185 мкмоль/л, прямой билирубин - 110 мкмоль/л. аланинаминотрансфераза (АлАТ) - 560,0 ЕД/л, тимоловая проба -14 ед.

Назначьте обследование для определения маркера холестаза.

- А. Щелочная фосфатаза
- В. Общий холестерин
- С. Непрямой билирубин
- Д. Тимоловая проба

77. Больной К., 34 года. Обратился в больницу с жалобами на слабость, тошноту, рвоту, легкую желтушность кожи и склер. Температура была в пределах нормы. Объективно: кожные покровы и склеры субиктеричны. В легких – везикулярное дыхание. Тоны сердца ритмичные. Язык обложен белым налетом. Печень выступает на 3 см, плотной консистенции. Селезенка увеличена.

Из анамнеза: 2 года тому назад получал лечение в гепатологическом отделении. В серологическом исследовании обнаружены следующие маркеры: HBsAg, Анти-HBcог IgG. Был поставлен клинический диагноз хронический гепатит В.

Назначьте противовирусную терапию?

- Е. Циклоферон
- Ф. Рибавирин
- Г. Ацикловир
- Н. Энтекавир

78. Мужчина А., 26 лет, обратился в диспансерное отделение гепатологического центра с жалобами на тошноту после приема жирной пищи, периодическую слабость. 7 месяцев назад больной получил стационарное лечение по поводу вирусного гепатита В. Больному было проведено биохимическое и серологическое исследования. И были получены следующие результаты: общий билирубин крови - 45 мкмоль/л, прямой билирубин - 34 мкмоль/л. аланинаминотрансфераза (АлАТ) - 95,0 ЕД/л, тимоловая проба - 7 ед. Укажите специфический маркер определяющий риск развития хронического вирусного гепатита В?

- А. HBsAg
- В. анти -HBcIgM
- С. анти -HDVIgG
- Д. анти -HCVtotal

79. Больная В., 28 лет, беременная сроком 37 недель, поступила в инфекционное отделение с жалобами на слабость, вялость, тошноту и рвоту. При объективном осмотре отмечается легкая желтушность склер и кожи, печень у края реберной дуги, чувствительная при ощупывании и поколачивании. Селезенка не увеличена. Раньше желтухой не болела. Никаких парентеральных вмешательств в анамнезе не отмечает.

Общий билирубин крови – 150,0 мкмоль/л, прямой билирубин – 120.0 мкмоль/л., аланинаминотрансфераза (АлАТ) -670,0 ЕД/л., тимоловая проба -10 ед.

Назначьте обследование для постановки клинического диагноза?

- Е. Иммуноферментный анализ
- Ф. Бактериологический
- Г. Бактериоскопический
- Н. Биологический

80. Больная К., 39 лет, обратилась в больницу с жалобами на тошноту, недомогание, депрессия, слабость, боли в суставах, снижение аппетита, бессонница, отеки в нижних конечностях. Из эпидемиологического анамнеза: больной неоднократно перенес оперативные вмешательства по поводу эхинококка печени и переливание крови. Объективно: кожные покровы, склеры иктеричны. Печень у края реберной дуги, живот вздут, увеличивается в объеме. Беспокоит метеоризм. Пальмарная эритема. На коже отмечается местами телеангиэктазия. Температура тела 36,5°С. Моча темная. При серологическом исследовании выявлен анти - HCVtotal. Фиброскан исследование показало F4. Генотип – 1b. РНК гепатита С – 75 тыс. копий. Был поставлен диагноз: Цирроз печени в исходе хронического вирусного гепатита С. Асцит. На УЗИ отмечается наличие свободной жидкости в брюшной полости, в большом объеме.

Укажите необходимый препарат для лечения асцита?

- А. Мочегонные
- В. Антибиотики
- С. Гормоны
- Д. Десенсибилизирующие

81. Больной В., 47 лет, жалуется на слабость, недомогание, боли в суставах, тошноту, снижение аппетита и слабость. Из эпидемиологического анамнеза было выявлено, что больной неоднократно перенес оперативные

вмешательства по поводу язвы желудка. И было несколько раз переливание крови. Объективно: кожные покровы и склеры субиктеричны, язык обложен белым печень у края реберной дуги, эластичной консистенции при пальпации и перкуссии. Живот слегка вздут. Селезенка не увеличена. Температура тела 36,5°C. Пульс 100/мин., ритмичный. При серологическом исследовании выявлен анти - HCVtotal. Фиброскан исследование показало F2. Генотип – 1b. РНК гепатита С – 75 тыс. копий. Назначьте противовирусную терапию?

- Е. Рибавирин + Циклоферон
- Ф. Софосбувир + Даклатасвир
- Г. Энтакавир + Рибавирин
- Н. Рибазол + Тенофовир

82. Пациентка Т., 34 года, доставлена в инфекционную больницу в реанимационное отделение, с жалобами на тошноту, рвоту, слабость, бессонницу, многократное носовое кровотечение. Из анамнеза: 3 месяца назад больной произведена аппендэктомия. Объективно: общее состояние тяжелое. Кожные покровы и склеры иктеричны. Ощущается «печеночный» запах изо рта. При перкуссии грудной клетки легочный звук, при аускультации везикулярное дыхание. Тоны сердца приглушены. Пульс ритмичный, слабого наполнения, 120/мин., АД - 90/70 мм рт.ст. Печень и селезенка не пальпируются. На вопросы отвечает неадекватно. Общий билирубин в крови 140 мкмоль/л, аланинаминотрансфераза (АлАТ) - 570,0 ЕД/л, тимоловая проба - 8 ед. альбумин – 41%.

Для подтверждения ДВС синдрома (синдром диссеминированного внутрисосудистого свертывания) назначьте обследование?

- А. Протромбиновый индекс
- Б. Липидный спектр
- В. Почечные тесты
- Г. Белковые фракции

83. Студент 25 лет вызвал повторно врача. Жалобы на слабость, тяжесть в правом подреберье, тошнота после приема жирной пищи. Больной отмечает, что 6 месяцев назад его беспокоило недомогание, слабости, повышение температуры до 37,6 С. По рекомендации врача принимал только жаропонижающие препараты. Больной не нуждался в госпитализации.

Объективно: Кожные покровы и склеры чистые. В лёгких везикулярное дыхание. Язык обложен белым налетом, влажный. Живот мягкий, чувствительный в правом подреберье. Пульс 72 ударов в минуту, АД 120/70 мм. рт.ст. Цвет мочи и кала без изменений.

При серологическом исследовании выявлен анти – HAVIgG. Поставлен диагноз – гепатит А, реконвалесцент, дискинезия желчевыводящих путей.

Укажите необходимую терапию для лечения дискинезии желчевыводящих путей?

- Е. Антибактериальные
- Ф. Глюкокортикоиды
- Г. Отвлекающие
- Н. Желчегонные

84. Пациент А., 36 лет, жалуется на недомогание, слабость, снижение аппетита, боли в суставах, тошноту. Появилась легкая желтуха склер и кожных покровов, также потемнела моча. Пульс 100/мин., ритмичный, печень у края реберной дуги, безболезненность при пальпации и перкуссии. Утром была однократная рвота. Беспокоит метеоризм. Температура тела 36,5°C. Из эпидемиологического анамнеза было выявлено, что больной неоднократно перенес оперативные вмешательства по поводу язвы желудка. И было несколько раз переливание крови. При серологическом исследовании выявлен анти - HCVtotal. Фиброскан исследование показало F4. Генотип – 1b. РНК гепатита С – 90 тыс. копий. Назначен Софосбувир + Даклатасвир.

Назначьте длительность противовирусной терапии?

- А. 1 месяц
- В. 3 месяца
- С. 6 месяцев
- Д. 12 месяцев

85. Пациент А., 36 лет, жалуется на недомогание, слабость, снижение аппетита, боли в суставах, тошноту. Объективно: кожные покровы и склеры субиктеричны. Пульс 100/мин., ритмичный, печень у края реберной дуги, безболезненная при пальпации и перкуссии. Дыхание везикулярная при аускультации. Живот мягкий, слегка вздут при пальпации. Температура тела 36,5°C. Из эпидемиологического анамнеза было выявлено, что больной неоднократно перенес оперативные вмешательства по поводу язвы желудка. И было несколько раз переливание крови. При серологическом исследовании выявлен анти - HCVtotal. Фиброскан исследование показало F1. Генотип – 1b. РНК гепатита С – 190 тыс. копий. Назначен Софосбувир + Даклатасвир.

Назначьте длительность противовирусной терапии?

- А. 1 месяц
- В. 3 месяца
- С. 6 месяцев
- Д. 12 месяцев

86. Больной А., 35 лет, обратился в больницу с жалобами на тошноту, рвоту, слабость, боль в правом подреберье, коленных и лучезапястных суставах. Объективно: общее состояние оценивался тяжелым. Кожные покровы и склеры иктеричны, артралгии, боли в правом подреберье. Живот мягкий и болезненный при пальпации в правом подреберье, печень пальпируется на 4,0 см ниже края реберной дуги. Селезенка увеличена. Лабораторно: общий билирубин крови - 210 ЕД/л, прямой - 140 ЕД/л, АлАТ - 480 нмоль/с.л, тимоловая проба - 14 ед., протромбированный

индекс (ПТИ) - 50 %, альбумин - 20 %. Но в динамике при подготовке к выписке общее состояние пациента вновь начало ухудшаться. Нарастали симптомы интоксикации, уровень общего билирубина стал – 160 мкмоль/л, общий белок - 30 г/л. Серологические маркеры: HBsAg, анти-HBcIgM, анти-HDV1IgM. Диагноз: Вирусный гепатит D, ко-инфекция.

Для коррекции общего белка какую терапию назначите?

- A. Альбумин
- B. Реополиглокин
- C. Гемодез
- D. Гептрал

87. Пациент И., 35 лет, врач-анестезиолог, обратился в стационар с жалобами на боль в правом подреберье, коленных и лучезапястных суставах. Болен 3-й день, пытался лечиться самостоятельно (анальгин, аспирин), но самочувствие ухудшилось, продолжалась боль в правом подреберье, усилилась тошнота, была повторная рвота, изменился цвет мочи, температура тела повысилась до 37,0°C. При осмотре в инфекционном отделении: тяжелое состояние, желтуха, артралгии, боли в правом подреберье. Живот вздут, болезненный при пальпации в правом подреберье, печень пальпируется на 4,0 см ниже края реберной дуги. Селезенка увеличена.

Серологические маркеры: HBsAg, анти -HBcIgG, анти - HDV1IgM. Был поставлен диагноз вирусный гепатит D, супер-инфекция. Назначена противовирусная терапия: Пегилированный интерферон.

Назначьте длительность противовирусной терапии данному пациенту?

- A. 1 месяц
- B. 3 месяца
- C. 36 недель
- D. 48 недель

88. Больная Т., 40 лет, обратилась в больницу с жалобами на боль в правом подреберье, слабость, вялость, снижение аппетита. Больна 5-й день, пыталась лечиться самостоятельно (дома принимала желчегонные), но самочувствие не улучшилось, продолжалась боль в правом подреберье, усилилась тошнота, была повторная рвота, изменился цвет мочи, температура тела повысилась до 37,0°C. На 7-й день болезни появилась желтуха. Объективно: состояние оценивалось тяжелым, отмечалась выраженная желтушность склер и кожных покровов, артралгии, боли в правом подреберье. Живот вздут, болезненный при пальпации в правом подреберье, печень пальпируется на 4,0 см ниже края реберной дуги. Селезенка увеличена. Серологические маркеры: HBsAg, анти -HBcIgG, анти - HDV1IgM. Был поставлен диагноз вирусный гепатит D, супер-инфекция. Назначена противовирусная терапия: Пегилированный интерферон.

Назначьте дозу пегилированного интерферона?

- A. 50 мкг
- B. 100 мкг
- C. 180 мкг
- D. 250 мкг

89. Пациент А., 45 лет, жалуется на недомогание, тошноту, слабость, боли в суставах, снижение аппетита, потеря в весе, отечность в нижних конечностях, носовое кровотечение. Объективно: кожные покровы и склер субиктеричны. Печень у края реберной дуги, безболезненность при пальпации и перкуссии. Живот вздут. Пальмарная эритема. На коже отмечается местами телеангиэктазия. Температура тела 36,5°C. Из эпидемиологического анамнеза было выявлено, что больной неоднократно перенес оперативные вмешательства по поводу язвы желудка. И было несколько раз переливание крови. При серологическом исследовании выявлен анти - HCVtotal. Фиброскан исследование показало F4. Генотип – 1b. РНК гепатита С – 75 тыс. копий. Был поставлен диагноз: Цирроз печени в исходе хронического вирусного гепатита С. Была назначена противовирусная терапия: Софосбувир + Даклатасвир.

Назначьте длительность противовирусной терапии данному пациенту?

- A. 4 недели
- B. 12 недель
- C. 24 недель
- D. 48 недель

90. Пациент А., 45 лет, жалуется на недомогание, тошноту, слабость, боли в суставах, снижение аппетита, потеря в весе, отечность в нижних конечностях, носовое кровотечение. Объективно: кожные покровы и склер субиктеричны. Печень у края реберной дуги, безболезненность при пальпации и перкуссии. Живот вздут. Пальмарная эритема. На коже отмечается местами телеангиэктазия. Температура тела 36,5°C. Из эпидемиологического анамнеза было выявлено, что больной неоднократно перенес оперативные вмешательства. При серологическом исследовании выявлен анти - HCVtotal. Фиброскан исследование показало F4. Генотип – 1b. РНК гепатита С – 75 тыс. копий. Был поставлен диагноз: Цирроз печени в исходе хронического вирусного гепатита С.

Назовите шкалу для оценки тяжести течения цирроза печени?

- A. Чайлд-Пью
- B. Глазго
- C. Тими
- D. Апгар

91. Больная С., 43 года, жалуется на боли в суставах, тошноту, недомогание, депрессия, слабость, снижение аппетита, бессонница, отечность в нижних конечностях. Эпидемиологический анамнез: неоднократно перенес оперативные вмешательства по поводу альвеококка печени. И было несколько раз переливание плазмы. Объективно: кожные покровы и склеры субиктеричны. Печень плотной консистенции при пальпации и перкуссии. Живот вздут, увеличен в объеме. Метеоризм. На ладонях отмечается пальмарная эритема. Также на коже отмечается телеангиэктазия.

УЗИ: отмечается наличие выраженной свободной жидкости в брюшной полости. В нижних конечностях отмечается выраженные отеки. При серологическом исследовании выявлен анти - HCVtotal. Фиброскан - F4. Генотип – 1b. РНК гепатита С – 75 тыс. копий. Был поставлен диагноз: Цирроз печени в исходе хронического гепатита С. Асцит.

Назначьте лечение при асците данному пациенту?

- A. Мочегонные
- B. Успокаивающие
- C. Желчегонные
- D. Иммуномодуляторы

92. Пациент Р., 52 года, жалуется на носовое кровотечение, тошноту, недомогание, депрессия, слабость, снижение аппетита, бессонница, отечность в нижних конечностях. Из эпидемиологического анамнеза было выявлено, что больной является донором. Объективно: кожные покровы и склеры субиктеричны. Печень плотной консистенции при пальпации. Живот вздут. На коже отмечается телеангиэктазия. На УЗИ отмечается наличие свободной жидкости в брюшной полости. Размер портальной вены – 16 мм. В нижних конечностях отмечается выраженные отеки. В данное время больной жалуется на рвоту с кровью.

При серологическом исследовании выявлен HBsAg. Был поставлен диагноз: Цирроз печени в исходе хронического вирусного гепатита В. Асцит. Портальная гипертензия.

Назначьте обследование для определения фиброза печени?

- A. Гастроскопия
- B. Гастродуоденоскопия
- C. Эластометрия
- D. Рентгеноскопия

93. Больная В., 47 года, обратилась в больницу с жалобами на слабость, носовое кровотечение, тошноту, рвоту с кровью, недомогание, снижение аппетита, бессонница, отечность в нижних конечностях. Из эпидемиологического анамнеза было выявлено, что больной является донором. Объективно: кожные покровы и слизистые бледной окраски. Печень плотной консистенции при пальпации. Живот вздут. Беспокоит метеоризм. На коже отмечается телеангиэктазия. На УЗИ отмечается наличие свободной жидкости в брюшной полости. Размер портальной вены – 16 мм. В нижних конечностях отмечается выраженные отеки. В последнее время периодически больную беспокоит рвота с кровью. При серологическом исследовании выявлен HBsAg. Фиброскан исследование показало F4. Был поставлен диагноз: Цирроз печени в исходе хронического вирусного гепатита В. Асцит. Портальная гипертензия.

Назначьте обследование для определения кровотечения из варикозно расширенных вен пищевода и желудка?

- A. ЯМРТ
- B. Эзофагогастродуоденоскопия
- C. Компьютерная томография
- D. УЗИ

94. Больная К., 23 года, лечится у участкового врача по поводу гриппа в течение 7 дней. В последние 2 дня температура тела повысилась до 39С, однако самочувствие ухудшилось - пропал аппетит, появилась выраженная слабость, тупая боль в правом подреберье, тошнота и рвота. Объективно: общее состояние средней тяжести, кожные покровы и склеры субиктеричны. Дыхание везикулярное. Печень увеличена 2-2-3 см, эластичной консистенции. Селезенка не увеличена. Стул ахоличный. Моча темная. На основании серологических исследований больной поставлен диагноз – вирусный гепатит А. От начала болезни прошло 9 дней. Больной продолжает лихорадить.

Для снижения температуры тела назначьте жаропонижающее?

- A. Парацетамол
- B. Аспирин
- C. Кетонал
- D. Артоксан

95. Мужчина Б., 32 года, обратился в инфекционную больницу с жалобами на головную боль, слабость, потерю аппетита, боль в эпигастрии, тошноту, многократную рвоту.

При осмотре: состояние тяжелое, кожные покровы и склеры желтушные, степень желтухи выраженная. Живот мягкий, болезненный в эпигастриальной области, печень выступает из-под нижнего края реберной дуги до 4,0 см, болезненная при пальпации, мягко-эластичной консистенции, край ровный. Увеличена селезенка. Моча темная.

Больному было проведено биохимическое и серологическое исследования. И были получены следующие результаты: общий билирубин крови - 180 мкмоль/л, прямой билирубин - 120 мкмоль/л. аланинаминотрансфераза (АлАТ) - 1000,0 ЕД/л, тимоловая проба - 12 ед.

Назначьте данному пациенту обследование?

- A. Биологическое
- B. Радиоиммунное
- C. Гастроскопическое
- D. Иммуноферментный

96. Пациентка Т., 18 лет, поступила в больницу в связи с тем, что мать заметила у дочки желтуху. Жалуется на тошноту, однократную рвоту. Других симптомов болезни не отмечает. Самочувствие хорошее. Ранее желтухой не болела. Никаких парентеральных вмешательств в течение 6 месяцев не было. Объективно: общее состояние относительно удовлетворительное, наблюдается легкая желтушность склер и кожи, печень у края реберной дуги, чувствительная при пальпации, селезенка не увеличена. Общий билирубин крови - 120 мкмоль/л, прямой билирубин - 100 мкмоль/л. аланинаминотрансфераза (АлАТ) - 400,0 ЕД/л, тимоловая проба - 18 ед.

Какой специфический маркер определяет об остром течении вирусного гепатита А?

- A. анти -HBcIgM
- B. анти -HDVIgG
- C. анти -HCVtotal
- D. анти-HAV-IgM

97. В инфекционную больницу поступила больная С., 32 года, в связи с жалобами на снижение аппетита, тошноту, рвоту, однократное носовое кровотечение, боль в животе, повышение температуры тела до 38 С. Общее состояние больной оценивался средне тяжелым. С появлением желтухи общее состояние пациентки улучшилось. Симптомы интоксикации начали постепенно исчезать. Из анамнеза жизни больная не указывает наличие парентеральных вмешательств. Наблюдается умеренная желтушность склер и кожи, печень у края реберной дуги, чувствительная при пальпации. Общий билирубин крови - 120 мкмоль/л, прямой билирубин - 80 мкмоль/л. аланинаминотрансфераза (АлАТ) - 450,0 ЕД/л, тимоловая проба -15 ед.

Укажите синдром происходящий в печени, которое характеризуется разрушением гепатоцитов?

- A. Фиброз
- B. Цитолиз
- C. Малигнизация
- D. Геморрагический

98. Школьник Р., 16 лет, обратился в диспансерное отделение инфекционной больницы с жалобами на периодическую слабость, снижение аппетита, тошноту после приема жирной пищи. 5 месяцев назад больной получил лечение в инфекционной больнице по поводу вирусного гепатита А. При повторном биохимическом исследовании были получены следующие результаты: общий билирубин крови - 45 мкмоль/л, прямой билирубин - 32 мкмоль/л. аланинаминотрансфераза (АлАТ) - 160,0 ЕД/л, тимоловая проба - 8 ед.

Укажите маркер характеризующий о перенесенном гепатита А?

- A. анти -HAV-IgG
- B. анти -HDV-IgG
- C. анти -HCV-total
- D. анти -HAV-IgM

99. У пациентки К., 26 лет, при обследовании в женской консультации предъявляла жалобы на незначительную усталость, слабость. Из эпидемиологического анамнеза: 5 лет назад оперирована по поводу острого аппендицита, операция сопровождалась переливанием плазмы.

При объективном осмотре: кожные покровы чистые, желтухи нет, печень не увеличена. В биохимическом анализе крови: общий билирубин крови - 48 мкмоль/л, прямой билирубин - 32 мкмоль/л. аланинаминотрансфераза (АлАТ) - 234,0 ЕД/л, тимоловая проба - 9 ед. Результаты полимеразно-цепной реакции (ПЦР) РНК гепатита С – 560 тыс. копий.

Поставлен клинический диагноз хронический вирусный гепатит С.

Назначьте необходимое исследование для определения генотипа РНК гепатита С данной пациентки?

- A. Ядерно-магнитная резонансная томография
- B. Компьютерная томография
- C. Ультразвуковое исследование
- D. Полимеразная цепная реакция

100. У пациентки А., 70 лет, обратилась в гепатологический центр с жалобами на отсутствие аппетита, слабость, тошноту и похудение. Из эпидемиологического анамнеза: 5 лет назад оперирована по поводу острого аппендицита, операция сопровождалась переливанием крови. Объективно: кожные покровы и склеры субиктеричны «землянистым» оттенком, печень не увеличена. В биохимическом анализе крови: общий билирубин крови - 48 мкмоль/л, прямой билирубин - 32 мкмоль/л. аланинаминотрансфераза (АлАТ) - 120,0 ЕД/л, тимоловая проба - 16 ед. Результаты полимеразной цепной реакции (ПЦР) РНК гепатита С – 560 тыс. копий, генотип 1b. Компьютерная томография: в 7-м и 8-м сегменте правой доли печени определяется образование.

Назначьте необходимое исследование для исключения гепатокарциномы?

- A. Липидный спектр
- B. Щелочная фосфатаза
- C. Общий холестерин
- D. Альфа-фетопротеин

101. Пациент Т. 19 лет обратился к врачу по поводу жалоб на слабость, повышенную температуру тела. В течение 5 дней головная боль, температура 38 °С, недомогание. Лечился амбулаторно под наблюдением участкового врача, диагноз «ОРВИ». На 8 день болезни появилась темная моча, окружающие заметили желтушность кожи и склер, в связи с чем госпитализирован. Объективно: иктеричность мочи и видимых слизистых. Живот чувствительный при пальпации в области правого подреберья. Печень выступает на 2 см ниже края реберной дуги, край эластичный, чувствительный при пальпации. Селезёнка не увеличена. Моча темная, кал ахоличный. В серологическом исследовании обнаружены следующие маркеры: анти- HAVIgM.

Назначьте инструментальное исследование печени данному пациенту?

- E. УЗИ
- F. Рентген
- G. Риноскопия
- H. Гастроскопия

102. В приемное отделение инфекционной больницы поступила женщина А., 25 лет, на 5-ой день болезни с жалобами на головную боль, слабость, потерю аппетита, боль в эпигастрии, тошноту, однократную рвоту.

При осмотре: состояние средней тяжести, кожные покровы и склеры желтушные. Регионарные лимфатические узлы не увеличены. Живот мягкий, болезненный в эпигастриальной области, печень выступает из-под нижнего края реберной дуги до 3,0 см, болезненная при пальпации, мягко-эластичной консистенции, край ровный. Моча темная.

Из эпидемического анамнеза: больная отдыхала в городе Джалалабад, пила сырую воду, ела фрукты, где она жила вода была нецентрализованной. В приемном отделении стационара больная показывала результат ИФА: анти-HEV-IgM была положительной.

Выберите серологический маркер указывающий острое течение гепатита E?

- A. анти –HCV-total
- B. анти –HAV-IgM
- C. анти –HEV-IgM
- D. анти –HEV-IgG

103. Пациент Т., 34 года. Обратился на 13-й день болезни. Жалобы при поступлении: слабость, тошнота, рвота, желтушность кожи и склер. В первые 9 дней болезни была слабость, понижение аппетита, тошнота, рвота. Температура была субфебрильной. Объективно: кожные покровы и склеры иктеричны. В легких – везикулярное дыхание. Тоны сердца приглушены. Язык обложен. Печень выступает на 4 см, уплотнена. Селезенка увеличена.

Из анамнеза: 2 мес. тому назад получал переливание крови по поводу язвенной болезни. В серологическом исследовании обнаружены следующие маркеры: HBsAg, Анти-HBcor IgM. Был поставлен диагноз: Острый вирусный гепатит В.

Назначьте противовирусное лечение данному пациенту?

- E. ИФН - альфа
- F. Тенофовир
- G. Ацикловир
- H. Софосбувир

104. Женщина В., 28 лет, поступила в инфекционное отделение с жалобами на тошноту, рвоту, потерю аппетита, отвращение к запаху пищи, боли в эпигастрии и правом подреберье. При объективном осмотре у больной отмечается наличие желтухи склер, кожных покровов, слизистых. Беспокоит незначительный зуд. Выше перечисленные жалобы с появлением желтухи начали исчезать. Больная показывала врачам результаты ИФА и биохимического исследования из частной лаборатории: был получен HBsAg, анти-HBcor IgG. Общий билирубин крови - 120 мкмоль/л, прямой билирубин - 80 мкмоль/л, аланинаминотрансфераза (АлАТ) - 600,0 ЕД/л, тимоловая проба - 10 ед.

Назначьте данному пациенту исследование для определения вирусной нагрузки?

- E. Полимеразная цепная реакция
- F. Ядерно-магнитная резонансная томография
- G. Компьютерная томография
- H. Ультразвуковое исследование

105. Поступила беременная женщина А. в приемное отделение инфекционной больницы, 26 лет, на 5-ой день болезни с жалобами на головную боль, слабость, потерю аппетита, боли в правом подреберье и эпигастрии, тошноту, однократную рвоту и разжиженный стул. При осмотре: состояние средней тяжести, кожные покровы и склеры желтушные. Регионарные лимфатические узлы не увеличены, дыхание везикулярное, сердечные тоны ясные, ритмичные. Живот мягкий, болезненный в правом подреберье, печень выступает из-под нижнего края реберной дуги до 3,0 см, болезненная при пальпации, мягко-эластичной консистенции, край ровный. Моча темная.

Из эпидемического анамнеза: больная отдыхала в Ташаузком районе Таджикистана, купалась в арыке, пила сырую воду.

Поставлен клинический диагноз вирусный гепатит E.

Назначьте данной пациентке исследование?

- E. Бактериологическое
- F. Биологическое
- G. Микроскопическое
- H. Иммуноферментное

106. Студент Г., 23 года, обратился в студенческую поликлинику с жалобами на легкую тошноту, однократную рвоту, слабость. При объективном осмотре у больного отмечается субиктеричность склер и кожных покровов. Общее состояние оценивается удовлетворительным. Живот при пальпации мягкий, безболезненный. Печень увеличена на 2 см. Больному было проведено биохимическое и серологическое исследования. И были получены следующие результаты: общий билирубин крови - 60 мкмоль/л, прямой билирубин - 45 мкмоль/л, аланинаминотрансфераза (АлАТ) - 120,0 ЕД/л, тимоловая проба - 6 ед, анти – HAV IgM. Назначьте лечение данному пациенту?

- A. Дезинтоксикационная
- B. Симптоматическая
- C. Антибактериальная
- D. Противовоспалительная

107. Пациентка Т., 25 лет, студентка. Заболевание началось 5 дней назад с общей слабости, головной боли, тошноты, рвоты, повышение температуры 38°C. Участковый врач предварительно диагностировал гепатит А, лечился дома. На 3 день болезни температура нормализовалась, изменился цвет мочи, родственники заметили желтушность склер и кожи.

Объективно: кожные покровы и склеры иктеричные. Язык обложен белым налетом. Живот мягкий, болезненный в правом подреберье. Печень выступает на 3 см из-под края реберной дуги, чувствительная. Селезенка не увеличена. Моча темная. Стул ахолический.

Для подтверждения этиологического диагноза назначьте исследование?

- Е. Эндоскопический
- Г. Компьютерная томография
- Г. Серологическое
- Н. Рентген исследования

108. Машиной «скорой помощи» в приемное отделение инфекционной больницы доставлена беременная женщина А., 26 лет, на 7-ой день болезни с жалобами на головную боль, слабость, потерю аппетита, боли в правом подреберье и эпигастрии, тошноту, однократную рвоту и разжиженный стул.

При осмотре: состояние средней тяжести, кожные покровы и склеры желтушные. Регионарные лимфатические узлы не увеличены, дыхание везикулярное, сердечные тоны ясные, ритмичные, АД - 120/80 мм рт.ст. Живот мягкий, болезненный в правом подреберье, печень выступает из-под нижнего края реберной дуги до 3,0 см, болезненная при пальпации, мягко-эластичной консистенции, край ровный. Моча темная.

Из эпидемического анамнеза: больная отдыхала в Таджикистане, купалась в арыке, пила сырую воду, ела фрукты. Назначьте исследование для этиологического подтверждения диагноза?

- А. Иммуноферментное
- В. Бактериологическое
- С. Биологическое
- Д. Гастроскопия

109. Больная Т., 38 лет. С 12 марта находилась в стационаре ревматологического отделения по поводу боли в суставах. В связи с появлением желтухи 19 марта переведена в инфекционное отделение. В контакте с желтушными больными не был. Отмечается у пациентки интенсивная желтушность кожи, склер, зуд кожи с расчесами в области груди и конечностей. Аппетит снижен, язык обложен белым налетом, живот мягкий, печень 3-2-2 см, болезненная при пальпации. Пальпируется край селезенки и беспокоит тошнота. Температура высокая 39С. Пульс 66/мин., ритмичный, АД-110/60 мм рт.ст., спит плохо из-за зуда кожи. В анализах крови: L-15.2 x10⁹/л. формула без особенностей. СОЭ - 40 мм/час; билирубин общий - 210 мкмоль/л. прямой билирубин - 130 мкмоль/л, тимоловая проба -3,5 ед., холестерин крови - 7.5 мкмоль/л, АлАТ - 450ЕД/л. Больную продолжает лихорадить на фоне вирусного гепатита В.

Назначьте необходимую терапию данному пациенту?

- Е. Антибактериальная
- Г. Гормональная
- Г. Иммуномодулирующая
- Н. Десенсибилизирующая

110. Женщина А., 27 лет, на 4-й день болезни поступила в инфекционную больницу с жалобами на слабость, боль в эпигастриальной области, снижение аппетита. При осмотре: состояние относительно удовлетворительное, кожные покровы и склеры чистые. Живот мягкий, болезненный в эпигастриальной области, печень выступает из-под нижнего края реберной дуги до 1,5 см, болезненная при пальпации, мягко-эластичной консистенции, край ровный и закруглен. Моча светлая. Из эпидемического анамнеза: больная приехала из командировки, в течение месяца была в Афганистане, пила арычную воду, дома живет с мужем. Результаты серологических и биохимических исследований: анти-HEVlgM +, общий билирубин крови - 20 мкмоль/л, прямой билирубин - 12 мкмоль/л. аланинаминотрансфераза (АлАТ) - 460,0 ЕД/л, тимоловая проба - 6 ед. Вышеперечисленные жалобы начали беспокоить мужа. Назначьте необходимое обследование мужу?

- А. Бактериологическое
- В. Биологическое
- С. Иммуноферментное
- Д. Гастроскопия

111. Мужчина 43 лет. Жалобы на сильную сжимающую боль за грудиной, отдающую в эпигастриальной области. Страдает ишемической болезнью сердца, но в последние дни приступы стенокардии участились. Вызвал скорую помощь. Объективно: кожа бледная, дыхания 26 в минуту. Тоны сердца глухие, ритм правильный. Пульс 100 в минуту. АД 100/55 мм рт.ст. на электрокардиограмме: сегмент ST в I, II, aVL, V1- V4 приподнят, в III, aVF, не изменен, зубец R в I, II, aVL и V1-V4 не изменен. Какая тактика наиболее целесообразная в данном случае?

- а) Экстренная госпитализация
- б) Амбулаторное лечение
- с) Дневной стационар
- д) Стационар на дому

112. Пациент 67 лет, с жалобами на одышку и невозможность выполнять малейшую физическую нагрузку. При осмотре: надключичные области выбухают, грудная клетка бочкообразной формы. Дышит - *прикрывая при выдохе рот и надувая щеки («пыхтит»)*. Проведена рентгенограмма: повышенная прозрачность легких на рентгенограмме, расширение межреберных промежутков, уплощение купола диафрагмы. Укажите для какой болезни характерно?

- а) Спонтанного пневмоторакса
- б) Кавернозного туберкулеза легких
- с) Внебольничной пневмонии
- д) Эмфиземы легких

113. Больного 50 лет, беспокоит постоянный кашель с небольшим количеством слизистой мокроты, одышка при нагрузке. В анамнезе: курит более 15 лет. Объективно: грудная клетка бочкообразной формы, надключичные пространства выбухают. Ослабление голосового дрожания с обеих сторон. Перкуторно: коробочный звук. Аускультативно: дыхание жесткое с удлиненным выдохом, в боковых отделах хрипы, усиливающиеся при форсированном выдохе. Какое из перечисленных исследований имеет наибольшую диагностическую информативность при данном заболевании?

- a) Рентгенография грудной клетки
- b) Общий анализ мокроты
- c) Компьютерная томография легких
- d) Спирография

114. На приеме участкового врача больной предъявляет жалобы на покашливание в течение последнего месяца, субфебрильную температуру по вечерам, слабость, потливость в ночное время, похудел на 4 кг. В анамнезе: был в контакте с больным туберкулезом. Объективно: при аускультации легких дыхание везикулярное, хрипы не выслушиваются. Какое из перечисленных обследований будет наиболее достоверным для подтверждения предварительного диагноза?

- a) Общий анализ крови
- b) Бактериоскопия мокроты
- c) Общий анализ мокроты
- d) Мокрота на атипичные клетки

115. Назовите что является сновными клетками-мишенями для вируса иммунодефицита человека?

1. моноциты
2. В-лимфоциты
3. Т-4 лимфоциты
4. Т-8 лимфоциты

116. Укажите путь передачи вируса иммунодефицита:

1. половым
2. водным
3. воздушно-капельным
4. контактным

117. Рецепторами CD4, обеспечивающими проникновение ВИЧ в клетку обладают:

1. глиальные элементы нервной ткани
2. М-лимфоциты
3. Т-супрессоры
4. макрофаги

118. Укажите изменения в начальной фазе ВИЧ-инфекции со стороны крови :

1. общая лимфопения
2. лимфоцитопения
3. снижения уровня Т-12 лимфоцитов
4. снижения уровня Т-8 лимфоцитов

119. Укажите частые симптомы первичного инфицирования ВИЧ:

1. кратковременные лихорадки (2-14 дней)
2. кровотечение кратковременной диареи
3. уменьшение шейных и заднешейных лимфоузлов
4. уменьшение печени и селезенки

120. Для ВИЧ- инфекции характерна длительная диарея обусловленная:

1. шигеллами
2. сальмонеллами
3. кампилобактериями
4. криптоспоридиями

121. Укажите чем обусловлено поражение легких при ВИЧ-инфекции?

1. микобактериями Коха
2. легионеллами
3. грибами Кандида
4. пневмоцистами

122. У ребенка, получающегося неспецифическое противовоспалительное лечение по поводу правосторонней пневмонии в течение 2 недель, четкой обратной динамики патологической тени, определяемой на рентгенограмме, не получено. Туберкулиновая проба Манту с 2 ТЕ – реакция впервые положительная, что позволило установить предварительный диагноз первичный туберкулезный комплекс правого легкого в фазе инфильтрации, БК «-». Определите тактику дальнейшего обследования:

1. рентгеноскопия
2. латерография
3. бронхография
4. томография

123. Укажите леточные популяции, наиболее подверженные инфицированию ВИЧ:

1. эндотелиоциты;
2. Т-супрессоры;
3. Т-хелперы;
4. естественные киллеры;

124. Укажите скрининговый метод диагностики ВИЧ – инфекции:

1. иммуноферментный анализ
2. иммуноблоттинг
3. ПЦР

125. Австралийский антиген (HBsAg) обнаруживается у больных с :

1. ВГА,
2. ВГВ,
3. ВГС,
4. ВГЕ,

126. Укажите среднюю продолжительность желтухи у больных ВГВ:

1. 5-7 дней
2. 1-2 недели
3. 3-4 недели
4. 1-1,5мес.

127. Укажите биологические среды которых больной выделяет культура Brucella

1. Кровь
2. Спинномозговая жидкость
3. Костный мозг, синовиальная жидкость
4. Пунктат увеличенных лимфатических узлов
5. Испражнения, желудочный сок

128. Укажите особенности латентного бруцеллеза.

1. Встречается у лиц, проживающих в горных регионах
2. Несмотря активные жалобы
3. Характерны невысокие титры противобруцеллезных антител в серологических реакциях
4. Проба Бюрне, как правило, отрицательна

129. У мужчины, 40 лет отмечаются длительные боли в эпигастральной области, опоясывающего характера, с иррадиацией в спину и чувство распирания в правом подреберье. При УЗИ исследовании: изменения поджелудочной железы и признаки хронического холецистита. Укажите информативные лабораторные показатели при данной патологии?

- a) Лейкоцитоз
- b) Уровень трансаминаз крови
- c) Уровень щелочной фосфатазы в крови
- d) Уровень амилазы в крови и моче

130. Мужчина 47 лет, в анамнезе – внебольничная пневмония правосторонняя. Жалобы на боль в правой грудной клетке, усиливающуюся при кашле; непродуктивный кашель, одышку, слабость. Осмотр: отставание правой половины грудной клетки в акте дыхания; сглаженность межреберных промежутков справа. При аускультации - дыхание в правой половине грудной клетки не прослушивается. На рентгенограмме в боковой проекции – наличие жидкости в заднем реберно-диафрагмальном углу. Укажите исследование необходимое для проведения?

- a) Пункцию плевральной полости
- b) Бронхоальвеолярный лаваж
- c) Ультрасонографию
- d) Радионуклидное сканирование

131. Мужчина 48 лет. Жалобы на малопродуктивный кашель, приступообразного характера, чаще в утреннее время; одышку при значительной физической нагрузке. Курит в течение 25 лет, в день выкуривает 20 сигарет. Врачом общей практики при первом визите пациента было рекомендовано пройти обязательный минимум исследования. Укажите исследование необходимое для проведения?

- a) Спирометрию
- b) Компьютерную томографию
- c) Бронходилатационный тест
- d) Медиастиноскопию

132. Пациент 68 лет, обратился в поликлинику для вакцинации против гриппа. Врач общей практики (ВОП) объяснил пациенту в чем заключается суть введения гриппозной вакцины у лиц в возрасте 65 лет и старше. Что сообщил ВОП пациенту?

- a) Вакцинация способна снизить частоту эпизодов инфекции ВДП, пневмонии, госпитализации и смерти
- b) Вакцинация способна снизить риск развития пневмококковых инфекций
- c) Вакцинация способна предотвратить развитие гриппа и его осложнений
- d) Вакцинация способна предотвратить развитие пневмонии

133. Пациент 67 лет, вызвал врача на дом. Жалобы на кашель с малопродуктивной мокротой, одышку, немотивированную слабость, снижение аппетита, повышение температуры тела до 38,5°C. Вышеуказанные жалобы беспокоят пациента в течение двух дней. Укажите диагноз?

- a) Хроническую обструктивную болезнь легких
- b) Внебольничную пневмонию
- c) Абсцесс легкого
- d) Острую сердечную недостаточность

134. Пациент 57 лет, с жалобами на кашель с малопродуктивной мокротой, одышку, немотивированную слабость, снижение аппетита, повышение температуры тела до 38,5°C. Принимал амоксициллин 0,5 г 3 раза в день в течение 3 дней. Укажите критерии эффективности антибактериальной терапии?

- a) Выявление высокой чувствительности микрофлоры к антибактериальному препарату при бактериологическом исследовании
- b) Снижение СОЭ
- c) Снижение температуры тела и уменьшение интоксикации
- d) Снижение интенсивности кашля

135. Мужчина 55 лет, жалобы на кашель в течение дня с мокротой, одышку, возникающую при быстрой ходьбе, небольшом подъеме. В анамнезе курит в течение 25 лет по 1 пачке (20 сигарет) в день. Отмечает усиление одышки при простудных заболеваниях в течение последних 5 лет. Укажите степень выраженности одышки по шкале Medical Research Council Dyspnea Scale (MRS) наиболее соответствующий данному состоянию?

- a) Степень 0
- b) Степень 1
- c) Степень 2
- d) Степень 3

136. Мужчина 49 лет, жалобы на кашель с выделением слизистой мокроты по утрам, в течение 2 месяцев, одышку при физической нагрузке. Курит в течение 20 лет по 20 сигарет в день, злоупотребляет алкоголем. При осмотре – деформация грудной клетки - «грудь сапожника». Укажите факторы риска развития хронической обструктивной болезни легких (ХОБЛ)?

- a) Аномалии строения грудной клетки
- b) Снижение выработки IgM
- c) Злоупотребление алкоголем
- d) Активное и пассивное курение

137. Женщина 28 лет, жалобы на кашель в течение 2 недель с выделением слизистой мокроты, дискомфорт в области придаточных пазух, затекание слизи в дыхательные пути. Укажите диагностическое исследование необходимое провести?

- a) Бактериологическое исследование мокроты

- b) Спирометрию
- c) Рентгенографию органов грудной клетки
- d) Рентгенографию придаточных пазух носа

138. Женщина 38 лет, жалобы на мучительный кашель со скудной слизистой мокротой, сопровождающийся выраженной одышкой, повышение температуры тела до 38,5°C. Заболела после гриппа. Из анамнеза – курит в течение 15 лет. Осмотр: гиперемия зева. Аускультативно - жёсткое дыхание, хрипы - сухие. При спирометрии – обструктивный синдром. Рентгенография - усиление лёгочного рисунка. Укажите препараты какой группы целесообразно назначать в данной ситуации?

- a) Антибактериальных
- b) Противовирусных средств
- c) β_2 -адреномиметиков
- d) Глюкокортикоидов

139. Мужчина 42 лет, жалобы на кашель более 3 недель, в последнюю неделю с выделением гнойной мокроты, сопровождающийся одышкой. Из анамнеза – курит в течение 20 лет, по 20 сигарет в день. Рентгенография – изменений не выявлено. Консультацию какого специалиста провести в данном случае?

- a) Пульмолога
- b) Гастроэнтеролога
- c) Оториноларинголога
- d) Инфекциониста

140. Пациент случайно (с родственником) посетил школу здоровья по хронической обструктивной болезни легких (ХОБЛ). При этом сообщил, что постоянно курит. Врач провел разъяснительную беседу о вреде курения и предупредил, что при продолжении курения возможно развитие заболевания. Укажите когда может проявиться развернутая клиническая картина ХОБЛ у данного пациента, если он продолжит курить?

- a) через 5 лет
- b) через 7 лет
- c) через 10 лет
- d) через 15 лет

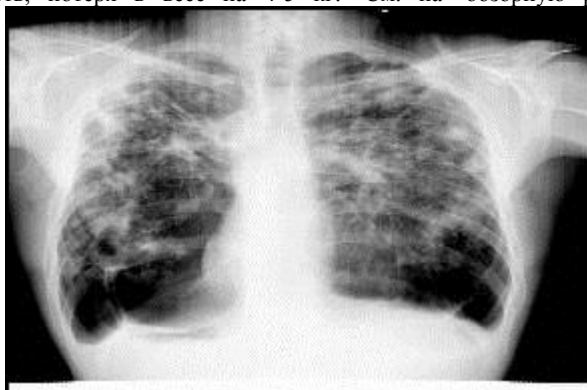
141. Пациент 42 лет, обратился с жалобами на кашель, появившийся после переохлаждения. В анамнезе хронический бронхит. Врачом было назначено исследование мокроты. Укажите что в анализе мокроты может выявиться в период обострения?

- a) Большое количество клеток с признаками атипии
- b) Большое количество нейтрофильных лейкоцитов
- c) Большое количество эозинофилов
- d) Большое количество эластических волокон

142. Мужчина 32 лет, жалобы на кашель, со скудной мокротой, возникающий после обильной еды в положении лежа, уменьшается при изменении положения тела. Укажите диагностическое исследование для дифференциальной диагностики?

- a) Бактериологическое исследование мокроты
- b) Бронхографию
- c) Рентгенографию органов грудной клетки
- d) Фиброэзофагогастродуоденоскопию

143. Больного Н., 42 лет, беспокоят боль в горле, осиплость голоса, кашель со слизистой мокротой, слабость, потливость, потеря в весе на 4-5 кг. См. на обзорную рентгенограмму органов грудной клетки. Поставьте



диагноз?

- a) Фиброзно-кавернозный туберкулез в фазе обсеменения
- b) Кавернозный туберкулез в фазе обсеменения
- c) Острый диссеминированный туберкулез
- d) Подострый диссеминированный туберкулез

144. Больная И., 27 лет, отмечает повышение температуры до 38°, одышку, быструю утомляемость, снижение трудоспособности, снижение аппетита, кашель. В легких слева выслушиваются мелкопузырчатые влажные хрипы. Рентгенограмма ОГК: слева в верхней доле очаговые тени слабой интенсивности на фоне усиленного легочного рисунка, в корнях кальцинаты. В мокроте БК не обнаружено. В анализе крови лейкоциты - $10,8 \cdot 10^9$, СОЭ – 32 мм/час. Сформулируйте диагноз?

- a) Милиарный туберкулез легких
- b) Внебольничная пневмония верхней доли левого легкого
- c) Инфильтративный туберкулез верхней доли левого легкого
- d) Карциноматоз легких

145. Больной К., 25 лет, с впервые выявленным инфильтративным туберкулезом S₁ правого легкого, БК+ находился в стационаре 2 месяца, где проведена интенсивная фаза с четырьмя АБП и 4-месячная поддерживающая фаза. Прекратилось бактериовыделение. На рентгенограмме – в S₁ правого легкого определяются фокусная тень с четкими контурами, d – 3 см. Сформулируйте Какой Ваш предполагаемый диагноз?

- a) Округлый инфильтрат
- b) Заполненная киста
- c) Периферический рак
- d) Туберкулема

146. Больная 18 лет, вызвала на дом врача общей практики с жалобами на повышение температуры тела свыше 38 градусов, озноб, слабость, общее недомогание, ухудшение аппетита, головную боль. Считает себя больной в течение недели, к врачу не обращалась, дома принимала жаропонижающие средства. Отмечает частое мочеиспускание, присоединились боли в правой поясничной области. Болезнь связывает с переохлаждением. Сформулируйте диагноз?

- a) Пневмония
- b) Острый пиелонефрит
- c) Острый эндометрит
- d) Острый цистит

147. Больной 25 лет обратился с жалобами по поводу болей в эпигастральной области с выраженным циркуляторно-гипоксическим синдромом. В анамнезе – язвенная болезнь желудка. Кожные покровы бледные. Анализ крови: Нв – 85 г/л, Э – $3,8 \cdot 10^{12}$ /л, ЦП – 0,8, тромбоциты – $165,0 \cdot 10^9$ /л, ретикулоциты – 0,5 %. билирубин – 15 мкмоль/л, сывороточное железо – 4,5 ммоль/л. Реакция Грегерсена положительна. Назовите диагноз:

- a) Апластическая анемия
- b) Гемолитическая анемия
- c) Острая постгеморрагическая анемия
- d) Железодефицитная анемия

148. Больной, 39 лет, жалобы на сильные схваткообразные боли внизу живота, ложные позывы на низ, тошноту, отсутствие аппетита, частый жидкий стул с примесью слизи и крови до 15 раз в сутки. Температура 38,6 - °С, АД - 110/60 мм рт. ст. Язык суховат, обложен белым налетом. Живот умеренно вздут, сигмовидная кишка спазмирована, резко болезненная. Назовите эффективные антибактериальные препараты для данного больного?

- a) Цефалоспорины
- b) Пенициллины
- c) Фторхинолоны
- d) Эубиотики

149. Больной, 22 года, поступил в клинику в первые сутки заболевания с сильной головной болью, двукратной рвотой, не приносящей облегчения, светобоязнью, температурой 40°C. Заболевание связывает с переохлаждением. Объективно: в сознании, но лежит с закрытыми глазами, отвечает правильно, но не охотно (из-за головной боли). Отмечается положительный симптом Кернига с обеих сторон и ригидность мышц затылка. В крови лейкоциты $18 \cdot 10^9$ /л, П – 12 %, С – 72%, Л – 16%, СОЭ 42 мм/ч. Укажите врачебную тактику в данном случае:

- a) Пенициллин, преднизолон, манитол
- b) Диклофенак, супрастин, ципрофлоксацин
- c) Бисептол, фуросемид, лоперамид
- d) Пенициллин, гентамицин, димедрол

150. Больной 48 лет, обратился с жалобами на тошноту, многократную рвоту, частый жидкий обильный стул, пенистого характера, зеленого цвета, разлитые боли в животе. Заболевание связывает с употреблением сырого яйца. Сформулируйте диагноз:

- a) Сальмонеллез
- b) Дизентерия
- c) Холера
- d) Иерсиниоз

151. Больной И., 36 лет. Жалоб нет. При профосмотре справа на верхушке легкого округлая тень с четкими контурами. Вокруг единичные плотные очаги. Сформулируйте диагноз:

- a) туберкулома
- b) периферический рак
- c) эхинококк
- d) центральный рак

152. ольная 42 лет, в течение ряда лет страдающая бронхиальной астмой, жалуется на приступы удушья, возникающие несколько раз в неделю. После инъекции дипроспана приступы удушья не беспокоили около месяца. Накануне обращения появились кашель и одышка, не купировавшиеся беротеком. Ночью состояние ухудшилось. При осмотре: больная в вынужденном положении, выражена одышка, слышны дистанционные хрипы. Укажите лечебную тактику наиболее целесообразна в данной ситуации?

- a) Фенотерол, кислород
- b) Вентолин через небулайзер, кислород
- c) Метилпреднизолон 120 мг, фенотерол, кислород
- d) Преднизолон в/в в дозе 30 мг, эуфиллин в/в, кислород

153. Больному 62 лет с резким повышением АД до 220/100 мм рт.ст. на фоне сильных головных болей возникли симптомы выраженной одышки, нехватки воздуха, стесненного дыхания. В легких выслушивается ослабленное везикулярное дыхание, мелкопузырчатые влажные хрипы в нижних отделах обеих легких. Тоны сердца приглушены, ритм правильный, ЧСС 100 ударов в минуту. Нужно ли более активное снижение артериального давления?

- a) Нет, так как это пациент пожилого возраста
- b) Нет, так как это состояние не угрожает больному
- c) Нет, так как это скорее симптомы легочной патологии
- d) Да, так как данное состояние опасное для жизни

154. Больной 72 лет, пасечник, заболел остро после того, как укрывал ульи сеном на зиму. Был выставлен диагноз пневмонии, однако лечение пенициллином привело к ухудшению состояния: прогрессивно нарастала одышка; покашливание усиливалось на высоте вдоха; прогрессивно нарастала слабость и утомляемость. В легких выслушивалась крепитация на высоте вдоха, которая не изменялась при покашливании. Назначен преднизолон в дозе 40 мг/сут с постепенным снижением дозы до 10 мг. Укажите наиболее целесообразную лечебную тактику?

- a) Назначить делагил
- b) Отменить преднизолон
- c) Увеличить дозу преднизолона до 90 мг
- d) Продолжить прием преднизолона в той же дозе

155. В приемный покой обратился больной с жалобами на тошноту, кровавую рвоту. Объективно: кожные покровы желтушные, печень при пальпации плотная, болезненная, расширенные вены вокруг пупка. Вы диагностировали кровотечение из расширенных вен пищевода и ввели зонд Блекмора. Что Вы ожидаете от проведенной процедуры?

- a) Улучшение общего состояния
- b) Окончательную остановку кровотечения
- c) Временную остановку кровотечения
- d) Профилактику возможного осложнения

157. Женщина 25 лет жалуется на кашель со скудной трудноотделяемой мокротой слизисто-гнойного характера, недомогание, повышение t° до $37,5^{\circ}\text{C}$ по вечерам. Заболела остро после переохлаждения. Объективно: притупление перкуторного звука и усиленная бронхофония слева в подлопаточной области, там же мелкопузырчатые хрипы. В крови: НВ-128г/л, ЭР- $4.7 \cdot 10^{12}$ г/л, лейкоциты- 9×10^9 /л, СОЭ-25 мм/ч. Укажите признак на рентгенограмме

- a) усиление легочного рисунка больше слева
- b) интенсивное затемнение слева в нижних отделах легких
- c) очаговые инфильтративные тени слева в нижних отделах легких
- d) сглаженность левого костодиафрагмального синуса до уровня 7 ребра

158. Женщина 29 лет, предъявляет жалобы на боли в грудной клетке слева, повышение температуры до 39° , нарастающую одышку. Объективно: ослабление голосового дрожания слева, укорочение перкуторного звука. Число дыханий - 22 в минуту, ЧСС - 100 ударов в минуту. Укажите решающий метод для постановки диагноза?

- a) Рентгенография грудной клетки
- b) ЭКГ
- c) Общий анализ крови
- d) Спирография

159. Женщина Т. 32 года пришла на прием с жалобами на удушье и приступообразный сухой кашель. За последнюю неделю дважды ночью просыпалась от удушья, которое купировала беротеком. Принимает преднизолон по

10 мг ежедневно. Объективно: Кожные покровы бледной окраски. ЧДД – 22 в минуту. При обследовании: ПСВ - 68%.

Укажите диагноз

- a) Бронхиальная астма, средней степени, обострение, гормонозависимая форма, ДН II
- b) Бронхиальная астма, тяжелое течение, обострение ДН III
- c) Бронхиальная астма, средней степени, обострение, ДН II
- d) Бронхиальная астма, тяжелое течение, обострение, гормонозависимая форма ДН I

160. Больной 56 лет, страдающий ХОБЛ в течение многих лет, жалуется на повышение температуры тела, кашель с отделением слизисто-гноной мокроты, одышку, слабость, потливость появившиеся после переохлаждения. Рентгенологически выявлена инфильтрация легочной ткани справа в нижней доле. Назначено лечение цефазолин, линкомицином. В мокроте на 3 день найдены – пневмококки. Укажите дальнейшую тактику

- a) Тетрациклин + метрогил + лазолван
- b) Амоксиклав + гентамицин + бромгексин
- c) Пенициллин + амброксол + сальбутамол
- d) Кларитромицин + амброксол + ипратропиума бромид

161. Больная 42 лет, в течение ряда лет страдающая бронхиальной астмой, жалуется на приступы удушья, возникающие несколько раз в неделю. После инъекции дипроспана приступы удушья не беспокоили около месяца. Накануне обращения появились кашель и одышка, не купировавшиеся беротеком. Ночью состояние ухудшилось. При осмотре: больная в вынужденном положении, выражена одышка, слышны дистанционные хрипы. Укажите целесообразную лечебную тактику?

- a) Фенотерол, эуфиллин в/в, кислород
- b) Вентолин через небулайзер, кислород
- c) Преднизолон в/в 120 мг, эуфиллин в/в, кислород
- d) Метилпреднизолон 80 мг в/м, фенотерол, кислород

162. Женщина 39 лет, обратилась с целью профилактического осмотра. Периодически отмечает редкие кратковременные колющие боли в области сердца. Вес 90 кг и рост 170 см, курит по 1 пачке в день в течение 7 лет, физическими упражнениями не занимается. Последнее обследование было 8 лет назад. Мать перенесла инфаркт миокарда в возрасте 48 лет. При физикальном обследовании патологии не выявлено. Укажите диагностическое обследование, которое следует провести в первую очередь

- a) Рентгенограмма грудной клетки
- b) Тест с физической нагрузкой
- c) ЭКГ
- d) Холестерин сыворотки

163. На приеме 4-х летний ребенок с жалобами на повышение температуры тела в течение 20 дней до субфебрильных цифр, постоянный кашель, снижение аппетита. В домашних условиях проводилась антибактериальная терапия препаратами пенициллина. Объективно: умеренная одышка, кожные покровы бледные с «мраморным рисунком», периоральный цианоз, в легких выслушиваются средне- и мелкопузырчатые хрипы в нижних отделах легких с обеих сторон. На рентгенограмме грудной клетки: неоднородная инфильтрация легочных полей – «снежная буря», выраженное усиление легочного рисунка за счет интерстициального и сосудистого компонентов. В ОАК - лейкоцитоз, умеренный нейтрофилез, эозинофилия, ускоренная СОЭ, анемия I степени. Укажите возбудитель имеющее этиологическое значение?

- a) микопlasма
- b) синегнойная палочка
- c) стафилококк
- d) стрептококк

164. У мужчины 51 года отмечаются длительные боли и чувство распирания в правом подреберье. При обследовании: желтухи нет, положительный симптом Кера, температура субфебрильная, СОЭ — 30 мм/ч. Укажите диагноз?

- a). хронический холецистит в фазе обострения
- b). хронический панкреатит в фазе ремиссии
- в). язвенная болезнь желудка в фазе обострения
- г). хронический гепатит

165. У прежде здорового подростка появилась лихорадка до 38,0С, во время которой на коже и слизистых оболочках появились геморрагические высыпания, экхимозы. Однократно была мелена, затем две недели имела место положительная реакция Грегерсена в кале. Тромбоциты крови 60х10⁹/л. Все явления самостоятельно прошли бесследно. Заболеванию предшествовало лечение ангины сульфаниламидными препаратами. Укажите диагноз:

- a). острые эрозии желудка
- b). синдром Мэллори–Вейса
- в). диафрагмальная грыжа
- г). болезнь Верльгофа

166. На приеме у врача общей практики больная девочка 9 лет с жалобами на длительный субфебрилитет, слабость и утомляемость, плохой аппетит. Из анамнеза известно, что жалобы появились после экстракции зуба 4 недели назад. Проводилась симптоматическая жаропонижающая терапия без положительного эффекта. Объективно: общее

состояние тяжелое. Отмечается вялость, бледность, одышка. Пальпаторно: усиление верхушечного толчка, систолическое дрожание. Перкуторно: расширение границ сердца. Аускультативно: грубый скребущий систолический шум, связанный с I тоном, проводящийся на всю область сердца. АД 115/40 мм.рт.ст. ЭКГ: синусовая тахикардия, нормальное положение ЭОС, признаки перегрузки обоих желудочков. Укажите диагноз?

- А) Острая ревматическая лихорадка
- Б) Инфекционный эндокардит
- В) Вирусный миокардит
- Г) Миокардиодистрофия

167. При осмотре у больного бледные кожные покровы покрыты потом. Шейные вены набухшие. АД - 180/100 мм.рт.ст, ЧСС 90 уд. в 1 мин., пульс асимметричный. Определяется расширение сосудистого пучка. По ходу аорты выслушивается систолический шум. При пальпации живот мягкий, в мезогастррии определяется пульсирующее образование. Экспресс-тест с тропонином (-). На ЭКГ признаки коронарной недостаточности, очаговые изменения миокарда, гипертрофия левого желудочка. Укажите причину имеющегося симптомокомплекса у больного

- a) А) гипертоническая болезнь
- b) нестабильная стенокардия
- c) ТЭЛА
- d) расслаивающая аневризма аорты

168. У больного 42 лет жалобы на интенсивные давящие боли за грудиной и в эпигастрии. На ЭКГ: низкий вольтаж зубца R_{II,III,AVF}, депрессия интервала ST_{II,III,AVF}. Укажите диагностические тесты необходимые для постановки диагноза?

- a) Общий анализ крови
- b) Холестерин, триглицериды в крови
- c) Кардиоспецифические ферменты (тропонин или МВ-КФК)
- d) Холтеровское мониторирование ЭКГ

169. У больного К. 58 лет с постинфарктным кардиосклерозом и сердечной недостаточностью I-II стадии в течение 2 лет отмечается мерцательная аритмия, чаще тахисистолическая форма. Выберите врачебную тактику по отношению к лечению мерцательной аритмии.

- a) Профилактическое лечение ритмилином или изоптином (или аналогичными препаратами) с целью восстановления синусового ритма
- b) Перевод мерцательной аритмии в синусовый ритм в стационаре (с помощью хинидина или электроимпульсной терапии)
- c) Поддержание нормосистолической формы мерцательной аритмии с помощью сердечных гликозидов
- d) Целесообразен перевод на постоянную электрокардиостимуляцию

170. Больной Н., 47 лет, страдает язвенной болезнью желудка, участковым врачом был назначен ранитидин (по 150 мг 2 раза в день) после дообследования была выявлена хроническая почечная недостаточность (клиренс креатинина менее 50 мл/мин). Укажите тактику врача:

- a) Отменить ранитидин, назначить циметидин
- b) Ранитин не отменять, назначить диуретики
- c) Отменить ранитидин и назначить антациды
- d) Уменьшить дозу ранитидина в 2 раза, продолжить лечение

171. У больного К. 48 лет, механик, обратился к участковому врачу с жалобами на боли жгучего характера с локализацией за мечевидным отростком, с иррадиацией в руки, появляющиеся в положении лежа и исчезающие или ослабевающие при переходе в вертикальное положение. Нет прямой зависимости появления болей от физической нагрузки, чаще отмечается после приема пищи. На ЭКГ без особых изменений. Назовите метод обследования для верификации диагноза.

- a) ЭКГ
- b) Эхокардиография с доплерографией
- c) ФГДС с прицельной биопсией
- d) Суточная рН-метрия желудка

172. На приеме у врача больная К. 35 лет, в анамнезе кашель с выделением слизистой мокроты, осиплость голоса, першение в горле, повышение температуры до 39°C. В процессе обследования (ОАК, рентгенологическое обследование) был выставлен диагноз: Острая пневмония. Было назначено лечение пенициллином. Эффекта от лечения нет. Укажите вашу тактику?

- a) продолжить лечение до 10 дней
- b) назначить азитромицин
- c) срочно госпитализировать в стационар
- d) отменить пенициллин и назначить цефтриаксон

173. У больной с жалобами на нервозность, тревогу, эмоциональную напряженность, нарушение сна, частое повышение АД, в связи с чем назначен диазепам в суточной дозе 10 мг и раунатин по 1 таб 2 раза в день. В анамнезе хронический гепатит. Через 2 недели больная отметила появление галлюцинаций, ярких сновидений, вялость и дрожание пальцев рук. Укажите к чему привело побочное действие диазепама?

- a) назначение высокой дозы препарата
- b) повышение всасывания препарата из ЖКТ

- c) замедление процесса биотрансформации препарата в организме
- d) повышение выведения препарата из организма

174. Больному, страдающему ИБС, атеросклеротическим кардиосклерозом, ХНК ПБ ст. (ЧСС - 96, Ps - 76, АД - 120/80, PQ - 0.21 сек) для устранения частой желудочковой экстрасистолии был назначен лидокаин болюсно (50 мг) с последующим в/в капельным введением (1 мг/мин). Почему использована доза в два раза меньше средней?

- a) из-за тахикардии
- b) из-за замедления АВ-проводимости
- c) из-за гипоальбуминурии, частой у больных с кардиальным циррозом печени
- d) из-за снижения объема распределения лекарственного средства у больных с ХНК

175. У больной, страдающей хроническим пиелонефритом, клиренс креатинина составил 60 мл/мин. Назначение какого лекарственного средства должно производиться в меньших дозах?

- a) фуросемида
- b) дигоксина
- c) пенициллина
- d) гентамицина

176. Больная Е., 74 лет, обратилась к врачу СВА с жалобами на общую слабость, головокружение, одышку, боли в эпигастрии, тяжесть после приема пищи, отрыжку тухлым. Объективно выявлены: бледность кожных покровов, иктеричность склер, умеренная спленомегалия, снижение тактильной чувствительности на нижних конечностях по типу «чулок». В ОАК: Нв -83 г/л; ЦП 1,2; Эр.- $2,5 \times 10^{12}/л$; лейкоц.- $3,2 \times 10^9/л$; тромб. - $150 \times 10^9/л$; ретикулоциты – 0,2%; билирубин- 42 ммоль/л (непрямая фракция 33 ммоль/л). Укажите диагноз?

- a) железодефицитная анемия
- b) хронический гепатит
- c) хронический атрофический гастрит
- d) витамин В₁₂-дефицитная анемия

177. Женщина 38 лет отмечает увеличение веса, уменьшение потоотделения, пастозность лица. В течение длительного времени страдает хроническим тонзиллитом. Объективно: рост-158 см, вес-89 кг. Стрий нет, выраженный гиперкератоз. Лицо пастозное, с суженными глазными щелями. ЧСС-56 в мин. АД-100/60 мм рт. ст. В крови: эритроциты-3,2 млн., лейкоциты-7,5 тыс., Нв-82 г/л, СОЭ-14 мм/ч, сахар крови-3,3 ммоль/л, йод, связанный с белками сыворотки - 300 ммоль/л. Укажите целесообразную тактику ведения?

- a) витаминотерапия
- b) назначение мочегонных средств
- c) назначение субкалорийной диеты
- d) терапия тиреоидными препаратами

178. Больная К. 29 лет, поступила с жалобами на боли в пояснице справа, головные боли, лихорадку до 38°C, частое мочеиспускание. Больна более 4-х лет, лечилась неоднократно. Обострение заболевания возникло после переохлаждения ног. Объективно: лицо одутловатое, бледное, пастозность век. Положительный симптом Пастернацкого. Анализ крови: Нв – 114 г/л, лейкоц.- $9,8 \times 10^9/л$; СОЭ – 34 мм/ч. Анализ мочи: уд. вес – 1025, белок – 0,99 г/л, лейкоц.- сплошь в п/зр.; гиалиновые цилиндры – 2-4 в п/зр. Укажите необходимое исследование для уточнения диагноза

- a) проба Зимницкого
- b) бактериологическое исследование мочи
- c) посев мочи на микобактерии туберкулеза
- d) иммунологическое исследование крови

179. Больная И. 48 лет обратилась к врачу с жалобами на головные боли, отеки на ногах, одышку при ходьбе, слабость, плохой аппетит. Заболевание почек в течение 10 лет. Об-но: отечность стоп, голеней. В общем анализе крови: Нв-96 г/л; Эр.- $2,8 \times 10^{12}/л$; Лейк.- $8,8 \times 10^9/л$; СОЭ-35 мм/ч. Мочевина – 16 ммоль/л, креатинин – 0,250 ммоль/л. Общий анализ мочи: уд. вес – 1005; белок-4,5 г/л; лейкоц.- 6-10 в п/зр; эр.- 20-25 в п/зр; цилиндры гиалиновые - 2-3 в п/зр. Укажите необходимое обследование для уточнения клинического диагноза

- a) определение белка Бенс-Джонса
- b) бактериологическое исследование мочи
- c) посев мочи на микобактерии туберкулеза
- d) определение клубочковой фильтрации

180. У 52-летней пациентки через 4 недели после перенесенного трансмурального инфаркта миокарда появились субфебрильная температура, одышка, боли в суставах. Объективно: слева выпот в плевральной полости, шум трения перикарда. ЭКГ динамика без особенностей. Укажите эффективное лечение?

- a) малые дозы кортикостероидов

- b) периферические вазодилататоры
- c) антибактериальная терапия
- d) антиагрегантная терапия

181. Больной С., 35 лет, с жалобами на отеки на лице, стопах, голенях, бедрах, поясничной области. С молодости страдает бронхоэктатической болезнью, в течение последнего года в анализах мочи неоднократно отмечается протеинурия. В анализе крови: СОЭ – 50 мм/ч; общий белок – 47 г/л; в анализе мочи – уд. вес 1030; белок – 12 г/л, цилиндры гиалиновые – 5-7 в п/зр. Назовите наиболее информативное для уточнения диагноза обследование

- a) определение белковых фракций крови
- b) определение уровня креатинина в крови
- c) проба Зимницкого
- d) определение клубочковой фильтрации

182. Больной Р., 25 лет, с раннего детства страдает артрозами коленных, локтевых суставов, беспокоят частые длительные носовые кровотечения, в анамнезе – межмышечные гематомы. У старшего брата матери отмечалась аналогичная симптоматика, умер от кровоизлияния в мозг. В ОАК- без изменений, тромбоциты – $220 \times 10^9/\text{л}$; АЧТВ – удлинено. Определите адекватную тактику лечения

- a) малые дозы кортикостероидов
- b) концентраты факторов свертывания крови
- c) гемостатическая терапия
- d) переливание белковых препаратов

183. К Вам обратился мужчина с жалобами на боли в области лопатки, гиперемию, отек. Отмечает длительное время в этом месте образование. Вы поставили диагноз. Укажите ваши действия:

- a) Вскроете под местной анестезией и дренируете гнойник
- b) Продолжите антибиотикотерапию
- c) Назначите физиотерапию
- d) Отправите в дежурную клинику

184. Пациент 65 лет, в течении 6-7 часов не может мочиться, появились боли в животе, боли иррадируют на область промежности. Перкуторно определяется дно мочевого пузыря в области пупка. Перитониальных явлений нет. Укажите действие врача общей практики?

- a) с дз. острая задержка мочи направить в урологическое отделение
- b) направить в дневной стационар
- c) применить физиолечение
- d) пункция над лоном

185. Укажите симптомы, свидетельствующие в пользу ВГВ при проведении дифференциального диагноза с ВГА

1. улучшение самочувствия с появлением желтухи
2. наличие артралгического синдрома в преджелтушном периоде
3. обнаружение анти – HAVIgM
4. высокий уровень тимоловой пробы

186. Укажите характерное поражение печени при острых вирусных гепатитах

1. асцитический синдром
2. фиброз паренхимы
3. холерический синдром
4. мезенхимально-воспалительный синдром

187. Укажите маркер в крови обнаруживающиеся в период разгара вирусного гепатита В

1. анти-HBsAg
2. анти-HBcIgG
3. анти-HBs
4. HBeAg

188. Укажите наиболее значимое для ранней диагностики вирусного гепатита В?

1. повышение холестерина
2. гипербилирубинемия
3. снижение сулемовой пробы
4. повышение активности трансаминаз

189. Укажите специфическую профилактику вирусного гепатита В:

1. использование одноразовых медицинских инструментов
2. замену трансфузий препаратов крови кровезаменителями
3. стерилизацию изделий медицинского назначения в лечебно-профилактических учреждениях
4. вакцинацию

190. Укажите маркеры (ИФА-метод), характерные для ВГА

1. положительная реакция на HBsAg
2. положительная реакция на анти-ВГА
3. положительная реакция на HBeAg
4. положительная реакция на анти-ВГЕ

191. Укажите, какие изменения биохимических показателей не являются характерными при острых вирусных гепатитах

1. увеличение свободной и связанной фракций билирубина
2. повышение активности аминотрансфераз в 10 и более раз
3. снижение альбумина при тяжёлом течении
4. повышение активности щелочной фосфатазы в 10 и более раз

192. Укажите вакцинопрофилактика какого вирусного гепатита в настоящее время не проводится

1. ВГА
2. ВГВ
3. ВГС
4. ВГД

193. Укажите с каким заболеванием надо дифференцировать ВГА в преджелтушном периоде

1. корь
2. пневмония
3. головные боли
4. пищевая токсикоинфекция

194. Мужчина 28 лет жалуется на жгучие и давящие боли в области сердца, испытываемые больным почти постоянно в течение последних двух недель. Беспокоят также сердцебиение и одышка. Заболел около трех недель назад, когда после какого-то заболевания, сопровождающегося кашлем и ознобом, появились указанные выше жалобы со стороны сердца. Тоны сердца глухие, в легких хрипов нет. Печень не увеличена. Для подтверждения диагноза что следует назначить:

- a) ревмопроба
- b) ЭКГ
- c) рентген
- d) спирография

195. На приеме у врача больная К. 35 лет, в анамнезе кашель с выделением слизистой мокроты, осиплость голоса, першение в горле, повышение температуры до 39°C. В процессе обследования (ОАК, рентгенологическое обследование) был выставлен диагноз: Острая пневмония. Было назначено лечение пенициллином. Эффекта от лечения нет. Укажите вашу тактику?

- e) продолжить лечение до 10 дней
- f) назначить азитромицин
- g) срочно госпитализировать в стационар
- h) отменить пенициллин и назначить цефтриаксон

196. У больной 48 лет, страдающей бронхиальной астмой на протяжении многих лет, в последнее время отмечается повышение артериального давления до 180/90 мм рт.ст. и выше. На ЭКГ признаки гипертрофии левого желудочка. Больная регулярно принимает ингаляционно-сальбутамол. Укажите категорически не рекомендуемые группу препаратов в данной ситуации

- a) блокаторы кальциевых каналов
- b) ингибиторы АПФ
- c) β -адреноблокаторы
- d) антагонисты АТ II рецепторов
- e) миотропные спазмолитики

197. У ребенка, получающегося неспецифическое противовоспалительное лечение по поводу правосторонней пневмонии в течение 2 недель, четкой обратной динамики патологической тени, определяемой на рентгенограмме, не

получено. Туберкулиновая проба Манту с 2 ТЕ – реакция впервые положительная, что позволило установить предварительный диагноз первичный туберкулезный комплекс правого легкого в фазе инфильтрации, БК «-». Определите тактику дальнейшего обследования:

- a) рентгеноскопия
- b) латерография
- c) бронхография
- d) томография

198. На приеме 6-летний ребенок с жалобами на лихорадку до 39,5 С в течение 3 дней и воспаленным зевом. Ребенок активен, но несколько испуган. Отмечается незначительный инспираторный стрidor. Укажите первоначальную тактику?

- a) провести микробиологическое исследование флоры носоглотки
- b) Готовиться к проведению интубации трахеи
- c) Исследовать газовый состав крови
- d) Госпитализировать ребенка в стационар

199. На приеме ребенок 3 лет с жалобами на изменение вкусовых ощущений (извращение вкуса). В течение последних дней родители стали отмечать у ребенка тяжелое дыхание. При объективном обследовании выявлена одышка и гепатомегалия. В клиническом анализе крови эозинофилия 80%. Укажите диагностическое исследование позволяющий поставить предварительный диагноз?

- a) Кожный туберкулиновый тест
- b) Тест на гистоплазмоз
- c) Эндоскопическое исследование ЖКТ
- d) Анализ кала на яйца гельминтов

200. На приеме 4-х летний ребенок с жалобами на повышение температуры тела в течение 20 дней до субфебрильных цифр, постоянный кашель, снижение аппетита. В домашних условиях проводилась антибактериальная терапия препаратами пенициллина. Объективно: умеренная одышка, кожные покровы бледные с «мраморным рисунком», периоральный цианоз; в легких выслушиваются средне- и мелкопузырчатые хрипы в нижних отделах легких с обеих сторон. На рентгенограмме грудной клетки: неоднородная инфильтрация легочных полей – «снежная буря», выраженное усиление легочного рисунка за счет интерстициального и сосудистого компонентов. В ОАК -лейкоцитоз, умеренный нейтрофилез, эозинофилия, ускоренная СОЭ, анемия I степени. Укажите возбудитель имеющее этиологическое значение?

- a) микопlasма
- b) синегнойная палочка
- c) стафилококк
- d) стрептококк
- e) пневмококк