

Закрытый чрезмышцелковый
перелом нижней трети
плечевой кости со
смещением.

▶ Докладчик: Клинический ординатор
ОШГУ 3го год Абдужаббаров
Миразиз Абдумуратович

▶ Место проведение: Ошская
межобластная детская
клиническая больница (ОМДКБ)

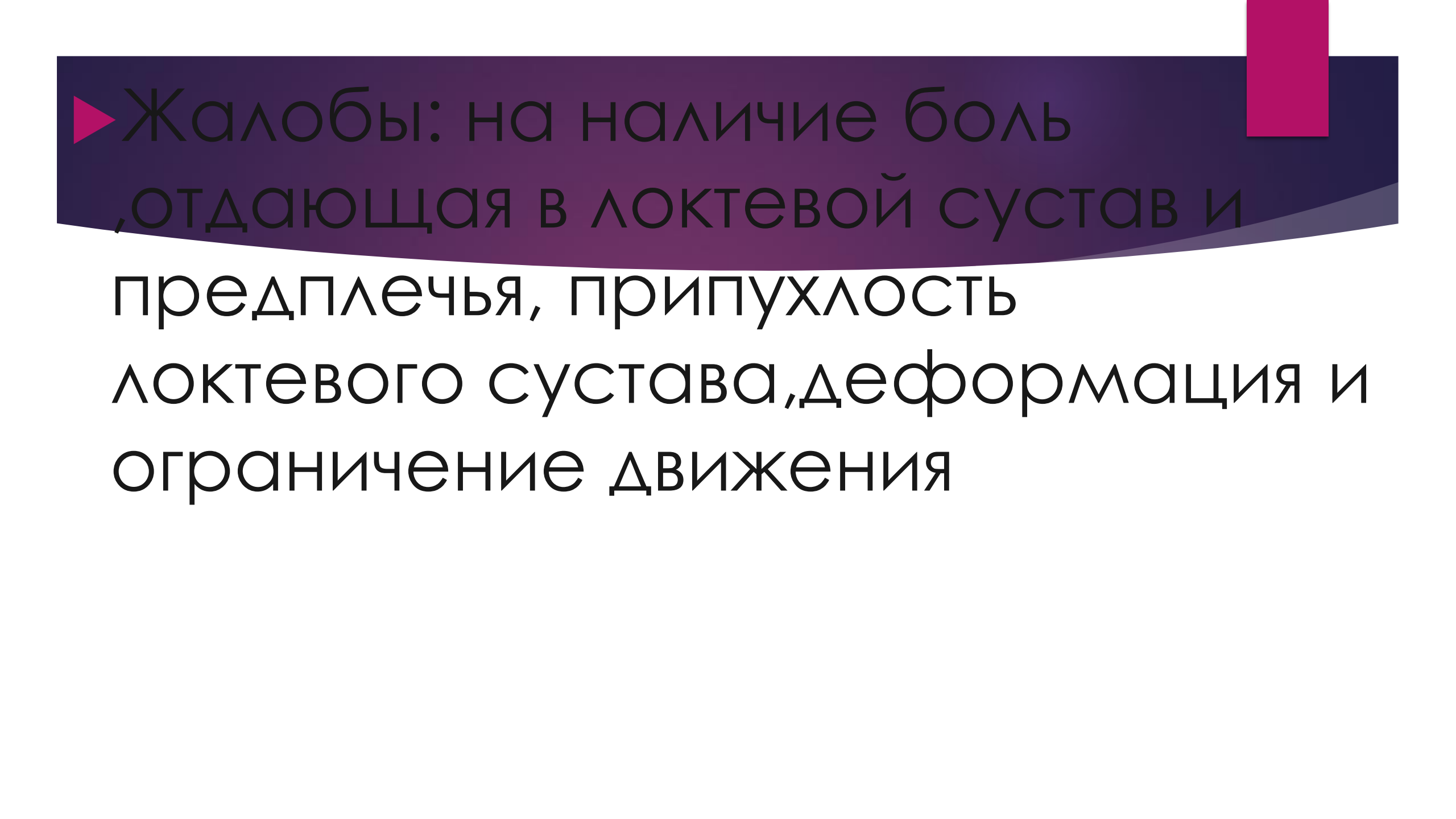
▶ Клинический
руководитель: Абдыкадыров
Тамырлан Жанышович

▶ Отделения: Ортопедия и
Травматология

▶ Пациент: А.Б.И

▶ Дата рож: 14.02.2018г

▶ Дата поступление: 13.12.22г



▶ Жалобы: на наличие боль
отдающая в локтевой сустав и
предплечья, припухлость
локтевого сустава, деформация и
ограничение движения

▶ Анамнез заболевания: Со слов родителей больного около час тому назад упала во время игры в садике им. Дельфинчик и получила травмы. По поводу обратилась к нам осмотрен врача травматолога Абдыкадыров Тамырлан Жанышовича и сделан рентгенография локтевого сустава слева, в результате отмечается :Закрытый перелом дистального отдела плечевой кости со смещением.

Арзикова Б 13.12.22.г





▶ После чего

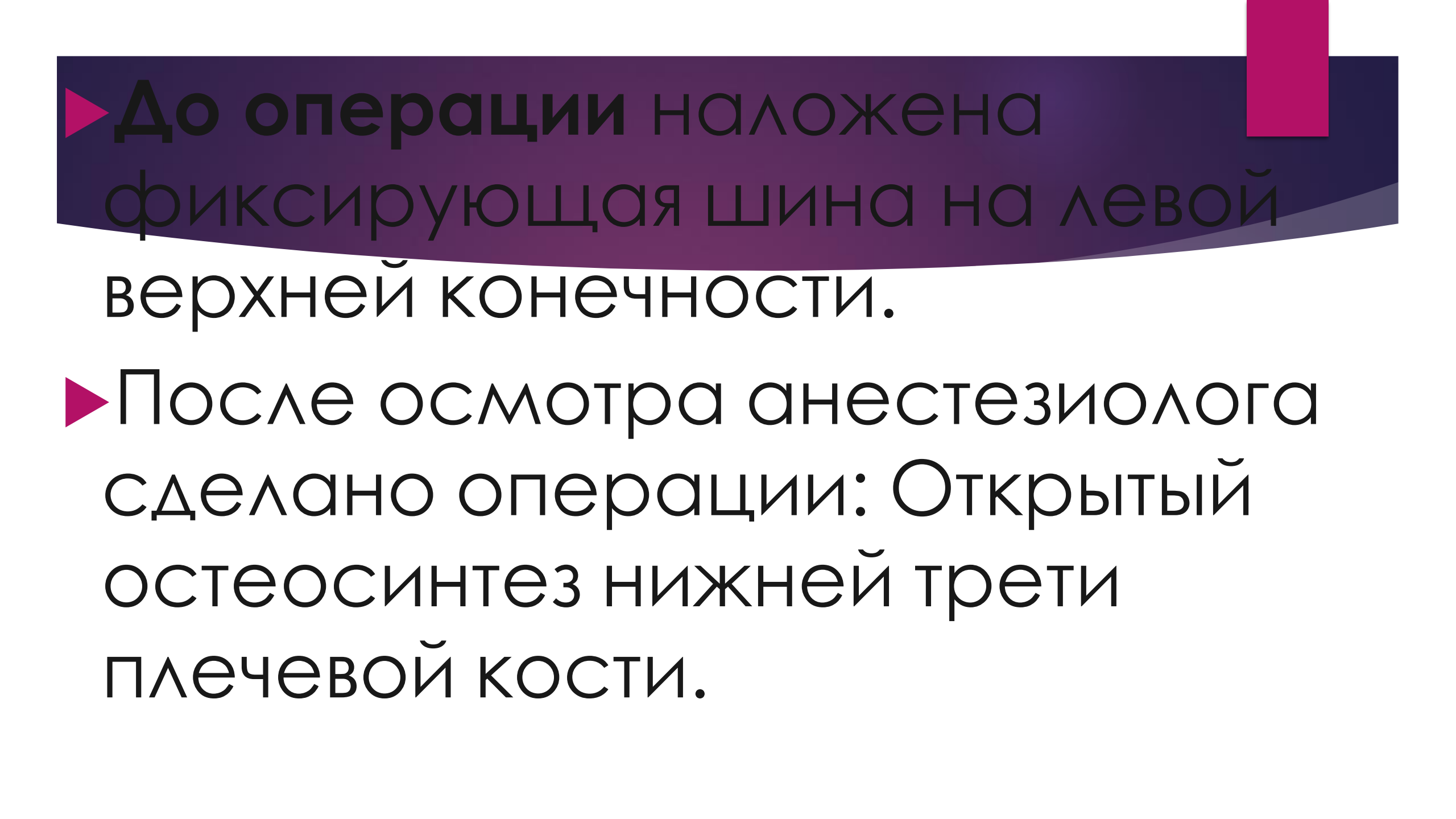
госпитализирована в

отделения Травматология

экстренном порядке на

оперативном лечение.

- ▶ Лабораторные исследования:
- ▶ Развернутый анализ крови
- ▶ Гепатит В и С
- ▶ Кровь на электролиты
- ▶ Кровь на ВИЧ
- ▶ Общий анализ мочи
- ▶ Кал на я/г.



▶ До операции наложена фиксирующая шина на левой верхней конечности.

▶ После осмотра анестезиолога сделано операции: Открытый остеосинтез нижней трети плечевой кости.

Анализ крови

Пациент:

Артикова Бибимариям
Исламиддиновна

№ карты:

26 474

Дата рож.:

14.02.2018

Пол:

Женский

ВСК нач: 4 мин 40 с кон: 4 мин 40с	Результат	Норма единицы
Гемоглобин	122	130,0-160,0 г/л 120,0-140,0 г/л
Эритроциты	3,7	4,0-5,0 10 ¹² г/л 3,9-4,7 10 ¹² г/л
Цветовой показатель	0,9	0,85-1,05
Ретикулоциты		2-10%
Тромбоциты	203,5	180,0-320,0 10 ⁹ г/л
Лейкоциты	14,9	4,0-9,0 10 ¹² г/л
Скорость (реакция) оседание эритроцитов	6	2-10 мм/ч 2-15 мм/ч
Миелоциты		
Промиелоциты		
Метамислоцаты		
Палочкоядерные	2	1-6% 0,040-0,300 10 ⁹ /л
Сегментоядерные	77	47-72 2000-5500 10 ⁹ /л
Эозинофилы	0	0,5-5% 0,020-3,000 10 ⁹ /л
Базофилы		0-1 0-0,065 10 ⁹ /л
Лимфоциты	20	19-37% 1,200-3,000 10 ⁹ /л
Моноциты	1	3-11% 0,090-0,600 10 ⁹ /л
Плазматические клетки		
Нормоциты на 100 клеток:		
Морфология эритроцитов:		

Лаборант: Закирова Зулфия Зайнабеддиновна

Дата: 13.12.2022

- ▶ **Ход операции:**
- ▶ После наркотического сна обработки операционного поля сделан разрез кожи по наружной проекции места перелома длиной до 5 см. Острым и тупым путем обнажены места перелома. Гемостаз. Костные отломки сопоставлены и фиксированы двумя спицами Киршнера. Послойные швы на рану, асептическая повязка. Наложена задняя гипсовая лонгета.
- ▶ **Опер. Хир:** Абдыкадыров Тамырлан Жанышович
- ▶ **Ассистент:** Абдужаббаров Миразиз Абдумуратович
- ▶ **Анестезиолог:** Нурмахамадов Шергазы.

▶ Данной время больной наступил в отделения травматология.

▶ Ежедневно сделано перевязки рана.

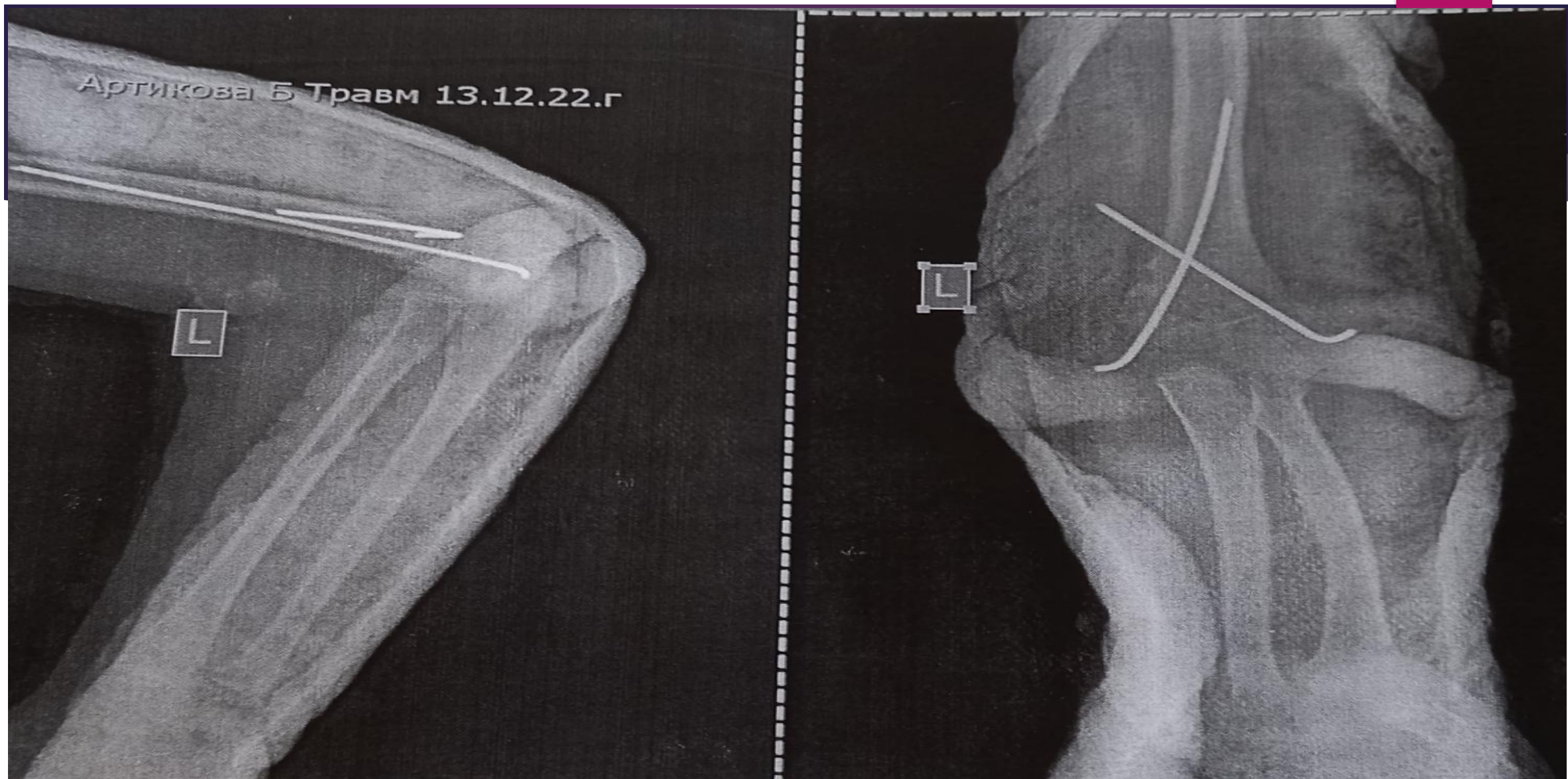
▶ Осмотр больного и наблюдение в динамике.

- ▶ После наркозного периода:
- ▶ Гемодинамика стабильная, адекватно реагирует.
- ▶ Состояние удовлетворительная, повязка чистая и сухая.
- ▶ Сделано контрольный рентгенография после операции: костные отломки фиксирована в двумя спицами Киршнера

Артикова Б Травм 13.12.22.г

L

L



- ▶ Через 7-8 дней снята швов из раны и выписывается домой.
- ▶ Рекомендация: Носить гипсовая лонгета
- ▶ Принимать препарат Са по схеме.
- ▶ Явка через месяца на контрольный осмотра и по ходу удаление спица Киршнера



▶ Спасибо за внимание!!!