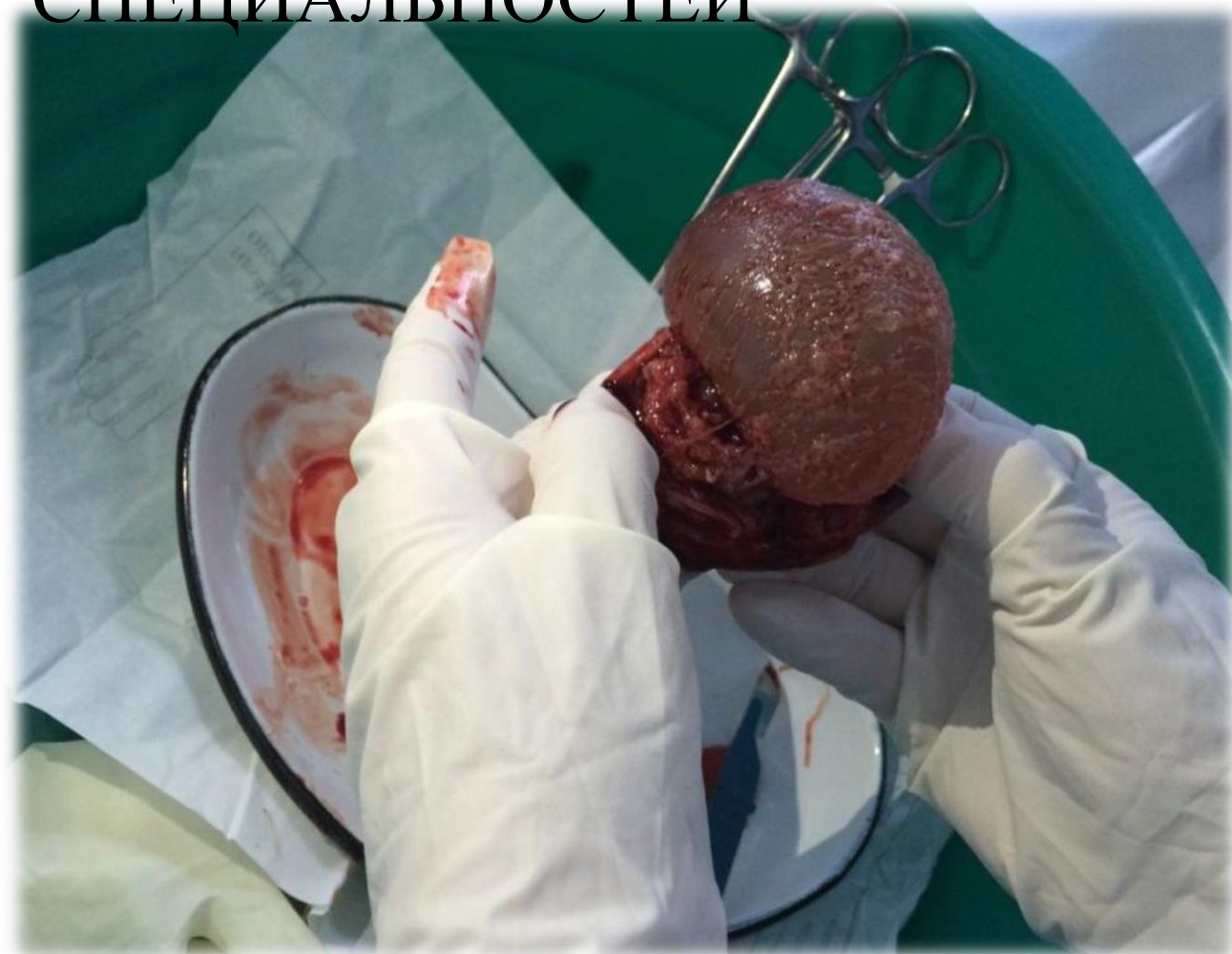

**Анализ  
внематочной  
беременности на  
примере РС ОГКБ  
(2021-2022гг)**

**Выполнила ординатор 3-года  
Базарбаева Жылдыз Нурлановна**

**Наставник Ташмаматова  
Дамира Маматмусаевна**

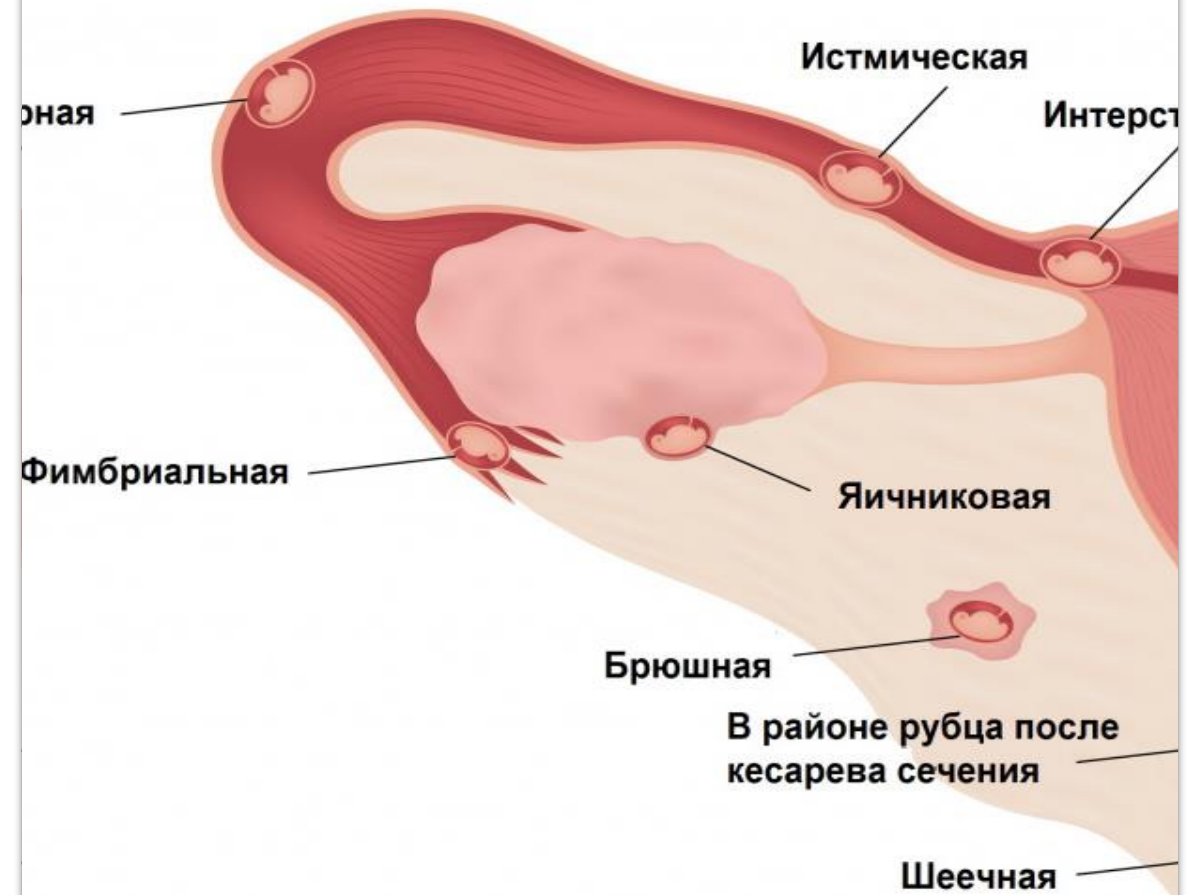**ОШГУ ЦПИНМО  
ОТДЕЛ ПРОГРАММ ХИРУРГИЧЕСКИХ  
СПЕЦИАЛЬНОСТЕЙ**



# Внематочная беременность

## Виды внематочной беременности:

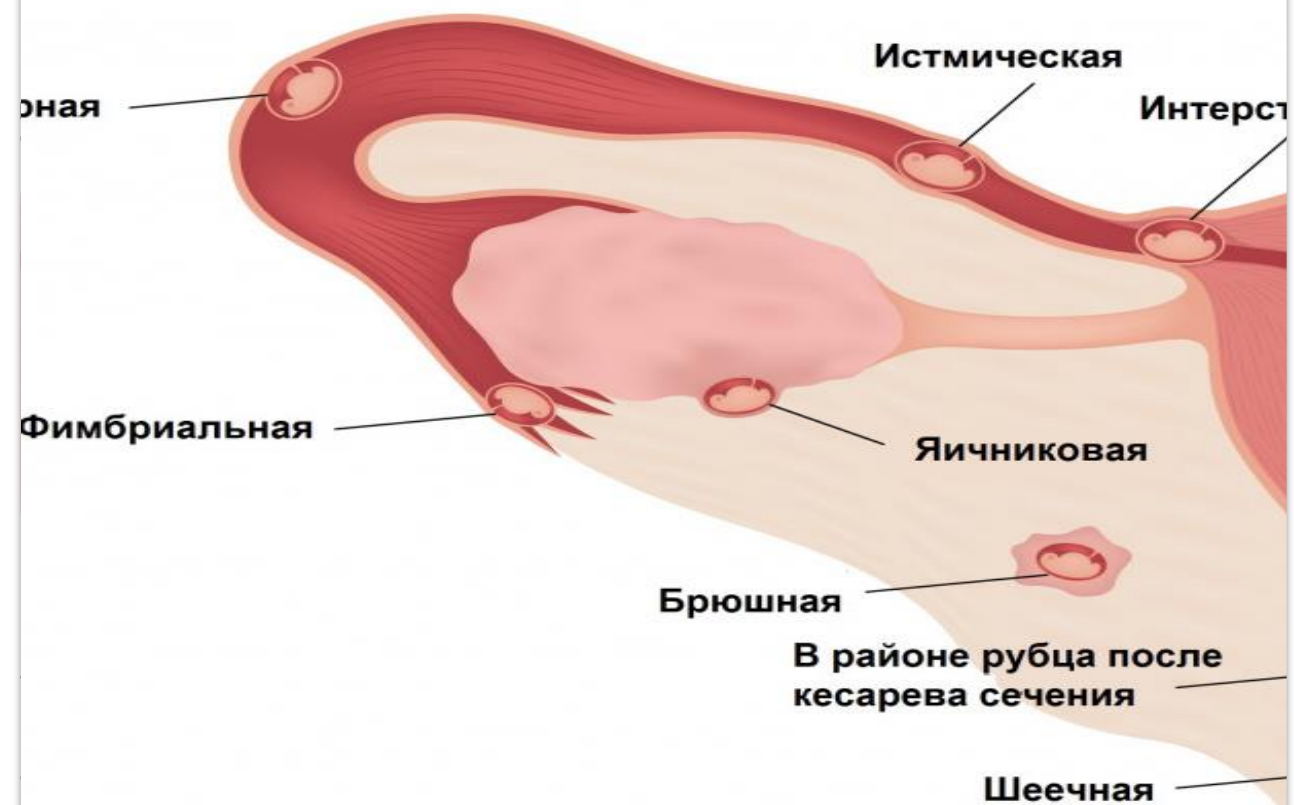
- Трубная
- Яичниковая
- Брюшная
- Шеечная
- В рудиментарном роге матки



ВНЕМАТОЧНОЙ  
БЕРЕМЕННОСТИ

# Трубная беременность

1. Ампулярная
2. Истмическая
3. Интерстициальная
4. Фимбриальная



**внематочной  
беременности**

# Причины и факторы риска внематочной беременности

## Причины

- ▶ курение: оно нарушает способность маточной трубы перемещать зародыш в полость матки;
- ▶ воспалительное заболевание, такое как гонорея или хламидиоз, вызвавшее образование рубца в полости трубы;
- ▶ перенесенная операция на маточной трубе;
- ▶ предшествующая внематочная беременность.

## Факторы риска

- ▶ возраст женщины старше 35 лет;
- ▶ перенесенные операции по поводу заболеваний органов брюшной полости;
- ▶ многочисленные аборты;
- ▶ эндометриоз;
- ▶ пороки развития маточных труб;
- ▶ беременность, наступившая на фоне использования внутриматочной спирали.

# Симптомы внематочной беременности:

На ранних сроках:

- задержка менструации;
- чувствительность молочных желез;
- повышенная утомляемость;
- тошнота;
- учащенное мочеиспускание.

На более поздних сроках  
6-8 недель:

- незначительное выделение крови из влагалища;
- боли в животе или в области малого таза.

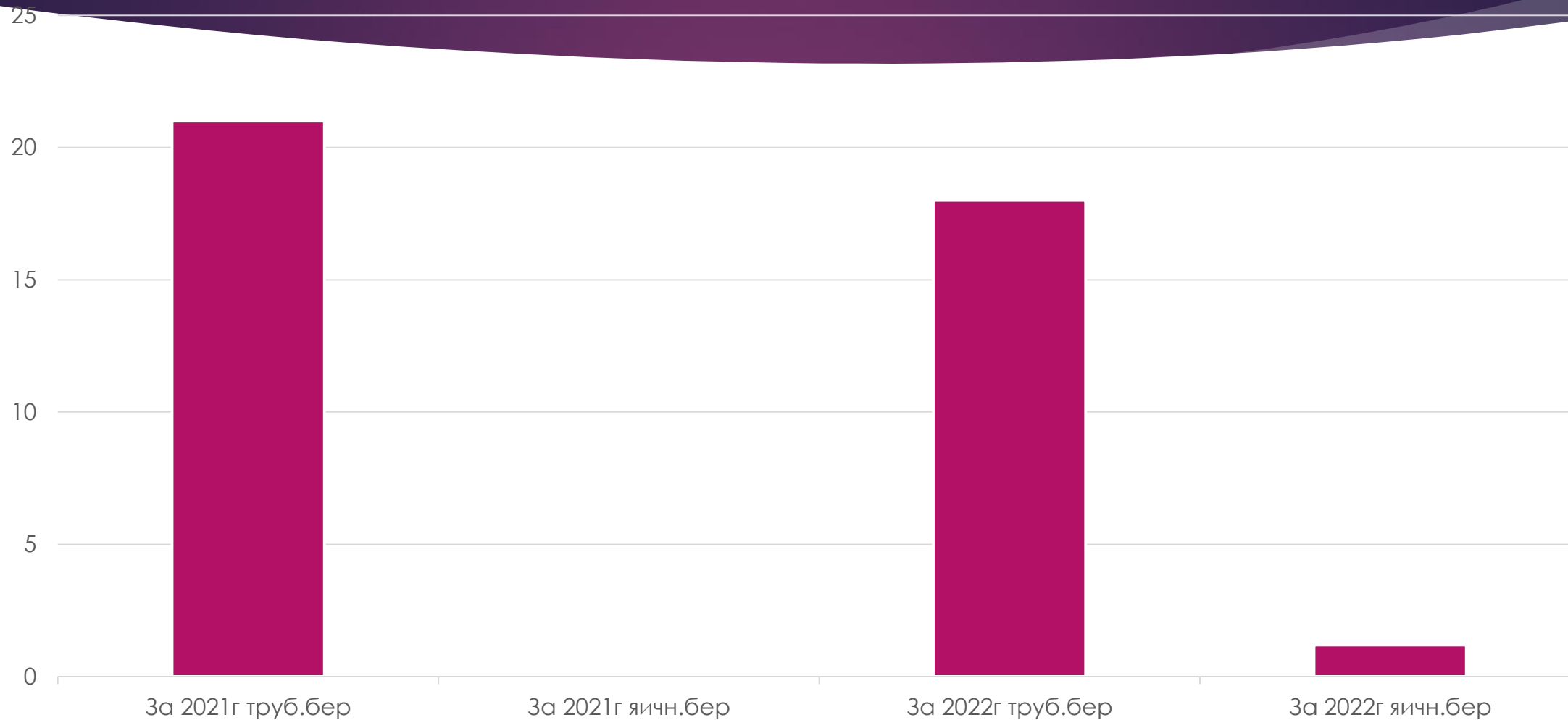
## При дальнейшем развитии возникают такие признаки и симптомы внематочной беременности:

- **боль в нижнем отделе живота, усиливающаяся при движениях; вначале она может внезапно появиться с одной стороны, а затем распространиться на всю область таза;**
  - **сильное влагалищное кровотечение;**
- **болезненность при половом контакте или гинекологическом осмотре;**
- **головокружение или обморок при внутреннем кровотечении;**
- **бледность кожи, холодный пот, одышка, слабый частый пульс, нарушение сознания (признаки шока).**

# Статистика внематочной беременности в ОГКБ РС за 2021-2022гг.

- ▶ Трубная беременность за 2021год 21 случаев
- ▶ Яичниковая беременность за 2021год 0
- ▶ Трубная беременность за 2022 год 18случаев
- ▶ Яичниковая беременность за 2022год 4 случаев

# Статистика внематочной беременности за 2021-2022гг.





# Внематочная беременность за 2021-2022гг.

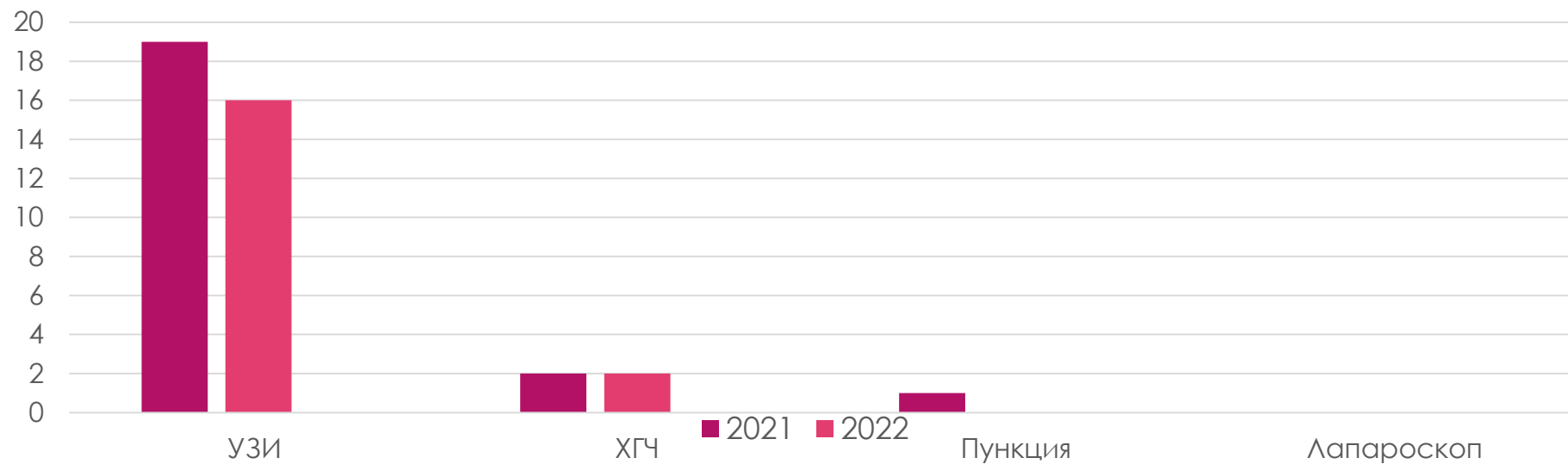
## За 2022год

- ▶ У всех была удалена маточная труба
- ▶ Из 18ти случаев было перелито эрмасса в трех случаях
- ▶ У двоих женщин первая беременность
- ▶ В двух случаях было исследование на ХГЧ
- ▶ В остальном только УЗИ обследование

## За 2021год

- ▶ У всех была удалена маточная труба
- ▶ Из 21 случаев было перелито эрмасса в двух случаях
- ▶ У одной женщины первая беременность
- ▶ В двух случаях было исследовано на ХГЧ
- ▶ В остальном только УЗИ обследование

# Диагностика внематочной беременности



# Трубная беременность 2022год

## Возраст до 30лет

- 6 случаев
- Анемия умеренной степени: 5случаев

## Возраст до 40лет

- 11 случаев
- Анемия умеренной степени: 5 случаев

## Возраст до 50лет

- 1 случаев
- Анемии нету

# Трубная беременность 2021 год

## Возраст до 30 лет

- ▶ 14 случаев
- ▶ Анемия умеренной степени 9 случаев

## Возраст до 40 лет

- ▶ 7 случаев
- ▶ Анемия умеренной степени 5 случаев

# Яичниковая беременность за 2021 - 2022гг

## 2021 год

- ▶ Не поступали

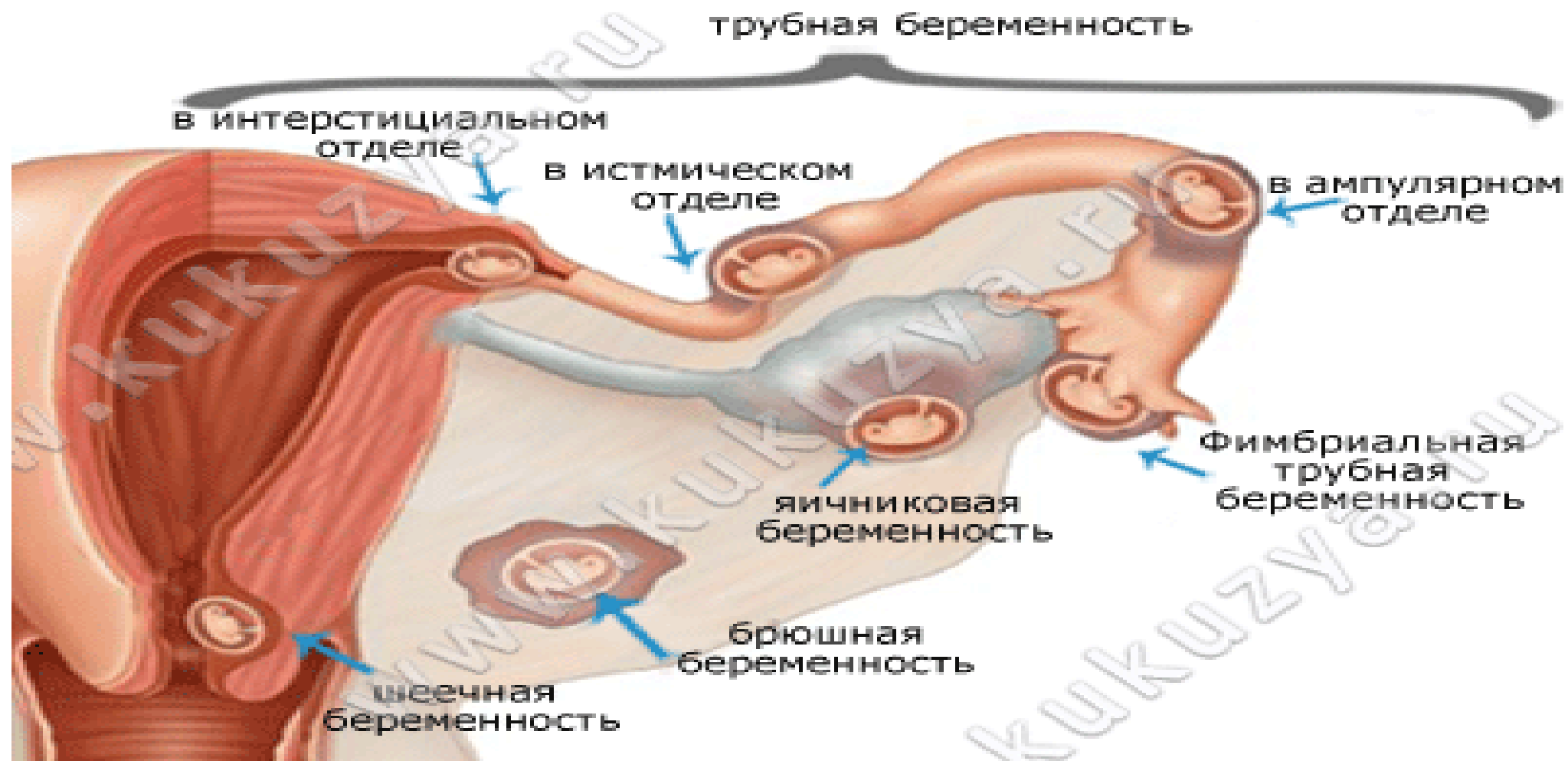
## 2022 год

- ▶ Диагностировали в трех случаях
- ▶ Маточные трубы во всех случаях сохранились
- ▶ У двоих женщин выявили анемию умеренной степени

# Внематочная беременность

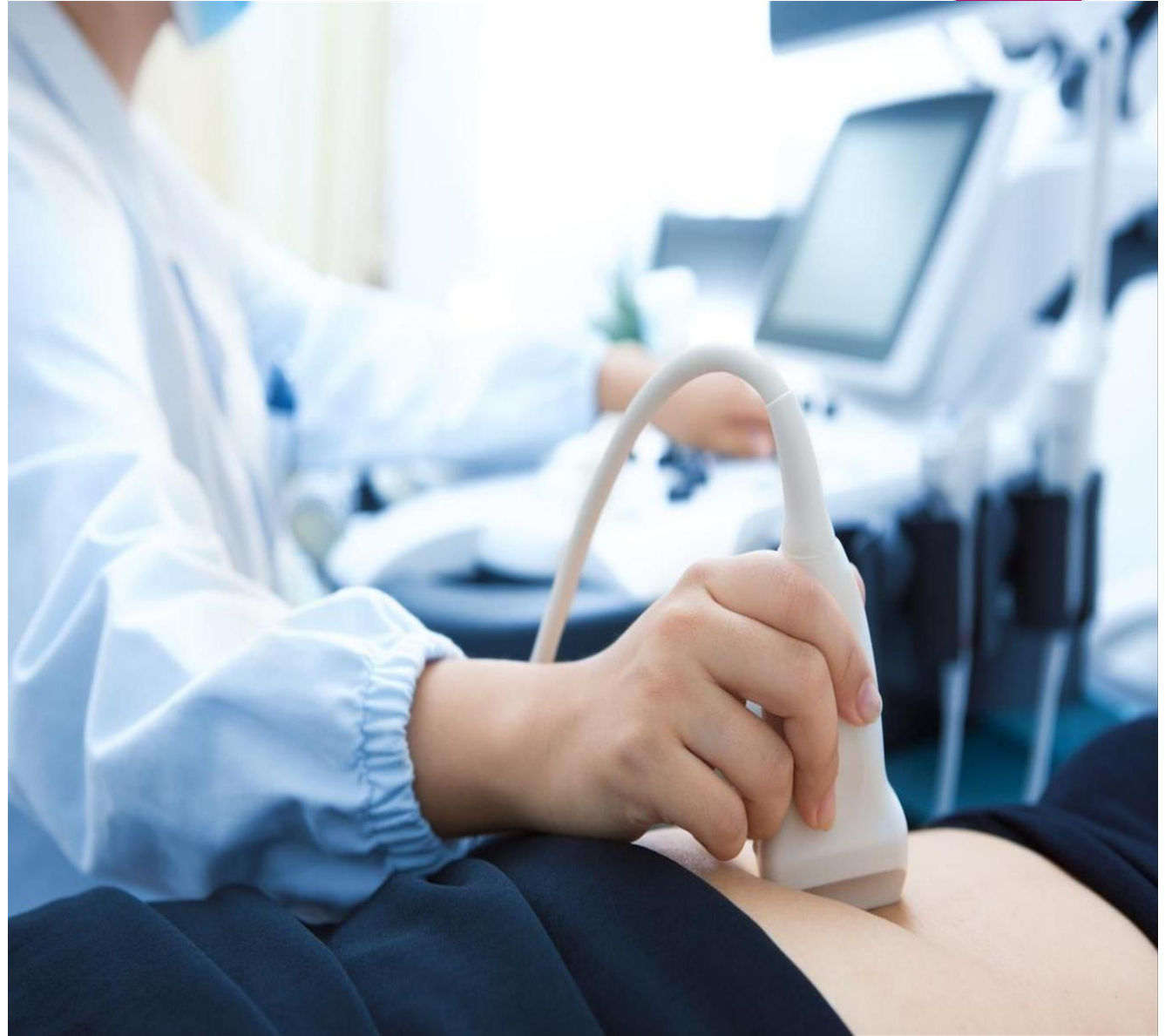- ▶ В 2021 году был один случай когда заподозрили внематочную беременность. Был произведена диагностическая пункция позадматочного пространства.
- ▶ УЗИ Заключение: Внематочная беременность? В малом тазу уровень свободной жидкости в большом количестве.
- ▶ Консилиумом был установлен диагноз «Острый сальпингит и оофорит», в связи с чем начали антибиотикотерапию.

# Внематочная беременность



## Диагностика внематочной беременности и

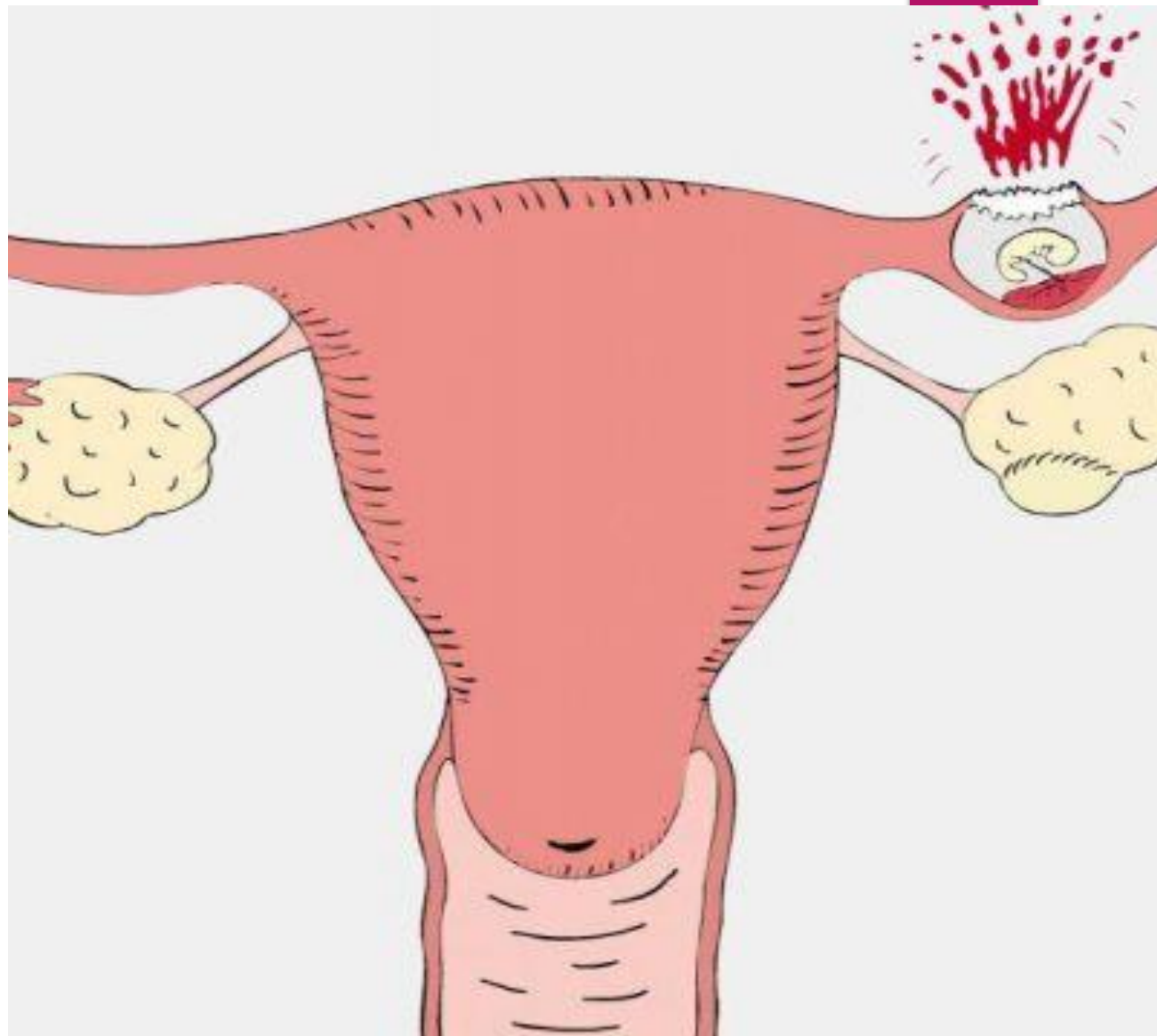
- Тест на беременность
- Кровь на ХГЧ
- УЗИ
- Пункция задней стенки влагалища
- Лапароскопия





# Лечение внематочной беременности

Внематочная  
беременность  
лечится **исключи-  
тельно  
хирургическим  
путем.**



# Лечение внематочной беременности

- ▶ Хирургическая резекция
- ▶ Пациентки с нестабильной динамикой нуждаются в экстренной лапаротомии и лечении геморрагического шока.
- ▶ Для стабильных пациенток хирургическое лечение обычно представляет собой лапароскопическую операцию; иногда требуется лапаротомия. Если возможно, для сохранения трубы проводится сальпинготомия и внематочная беременность удаляется.

# Внематочная беременность

- ▶ В нашем случае лапароскопическая лечение не проводилась.

# Сальпингэктомия показана в любом из следующих случаев:

- ▶ Случился разрыв внематочной беременности.
- ▶ Кровотечение продолжается после сальпинготомии.
- ▶ Была проведена реконструкция трубы.
- ▶ Внематочная беременность представляет собой неудачу предыдущей процедуры стерилизации, особенно если беременность находится в слепом дистальном сегменте у женщин, перенесших ранее частичную сальпингэктомию.
- ▶ Была проведена реконструкция трубы.

## Вывод:

- ▶ Женщины не знают об опасных признаках и поздно обращаются
- ▶ У нас в ОГКБ РС не делают анализ на ХГЧ и отправляют на частные лаборатории но в малом количестве
- ▶ 70% женщины в анемичном состоянии и не принимали препараты железа
- ▶ 60% женщин имеются инфекционные заболевания которые не лечились

# Рекомендации:

- ▶ Исходя из вышеперечисленных данных рекомендуем включить анализ на ХГЧ в список бесплатных услуг, предоставляемых государственными учреждениями здравоохранения, так как не все пациентки могут оплатить стоимость этого анализа.
- ▶ Обратит внимание семейных врачей в необходимости консультирования женщин про эктопическую беременность для ранней диагностики, профилактики и осложнений для максимального сохранения репродуктивного здоровья женщины.

Спасибо за внимание!!!

