

№	Название дисциплины	Количество тестовых задач	% ное соотношение
3-сем	Организационные основы ante- и неонатальных служб	10	2,8
	Недоношенные и переносенные дети	50	20
	Нервная система новорожденных	40	16
	Заболевания сердечно- сосудистой системы у новорожденных	50	20
4-сем	Общеклинические дисциплины у детей		
	Детская травматология	10	2,8
	Иммунопрофилактика	10	2,8
	Детская нейрохирургия	10	2,8
	Клиническая фармакология	10	2,8
СД	Желтуха период новорожденности	50	20
КПВ	Доказательные основы медицины	10	2,8
	Итого :	250	100%

Тесты для клинических ординаторов второго года по специальности «Детская хирургия»

1. Цианоз кожи при дыхании комнатным воздухом, раздувание крыльев носа умеренное, стоны при выдохе отсутствуют, аускультативно дыхание ослабленное, ЧД- 56 в минуту, Укажите какой из перечисленных по шкале Даунса баллов соответствует ?

1. 3 балла
2. 4 балла
3. 5 баллов
4. 8 баллов

2. Цианоз кожи при дыхании комнатным воздухом, умеренное втяжение податливых мест грудной клетки, стоны при выдохе слышны только при аускультации, аускультативно дыхание ослабленное, ЧД- 50 в минуту, укажите соответствующий балл по шкале Даунса?

1. 4 балла
2. 6 балла
3. 8 баллов
4. 10 баллов

3. Цианоз кожи при дыхании комнатным воздухом, умеренное втяжение податливых мест грудной клетки, стоны при выдохе слышны на расстоянии, аускультативно дыхание ослабленное, ЧД- 60 в минуту, укажите соответствующий балл по шкале Даунса?

1. 6 балла
2. 8 баллов
3. 10 баллов
4. 20 баллов

4. Цианоз кожи при дыхании комнатным воздухом, умеренное втяжение податливых мест грудной клетки, стоны при выдохе слышны при аускультации, дыхание ослабленное, ЧД- 68 в минуту, укажите соответствующий балл по шкале Даунса?

1. 5 балла
2. 8 баллов
3. 10 баллов
4. 20 баллов

5. Цианоз кожи при дыхании 40% O₂, выраженное втяжение податливых мест грудной клетки, стоны при выдохе слышны на расстоянии, аускультативно дыхание едва слышно, ЧД- 86 в минуту, укажите соответствующий балл по шкале Даунса?

1. 4 балла
2. 6 балла
3. 8 баллов
4. 10 баллов

6. Укажите доношенных детей грудного возраста при респираторных нарушениях легко возникает дыхательная недостаточность так как?

- 1) плохо усваивается кислород,
- 2) нарушена альвеолярно-капиллярная перфузия
- 3) снижен иммунитет,
- 4) имеются АФО особенности грудной клетки

7. Укажите какие продукты (кроме грудного молока) должен получать 4-х месячный ребенок, находящийся на естественном вскармливании?

- 1) творог
- 2) фруктовое пюре (тертое яблоко)
- 3) овощное пюре
- 4) мясное суфле

8. Каким детям следует начинать АРТ?

1. у всех детей, инфицированных ВИЧ, в возрасте до 5 лет, независимо от клинической стадии или количества клеток CD4
2. у всех детей, инфицированных ВИЧ, начиная с 6 месячного возраста
3. у всех детей, рожденных от ВИЧ позитивных матерей, независимо от анализов
4. у всех детей, инфицированных ВИЧ, после 5 лет, независимо от клинической стадии или количества клеток CD4
5. у всех детей, инфицированных ВИЧ, в возрасте до 5 лет, в зависимости от количества CD4 клеток.

9. Укажите при отсутствии профилактических мероприятий риск передачи ВИЧ от матери к ребенку в развивающихся странах составляет?

1. 10-20%
2. 20-30%
3. 25-45%
4. 45-55%

10. Укажите при правильном соблюдении всех мероприятий по ППМР вероятность инфицирования младенца составляет?

1. менее 2% при искусственном вскармливании
2. более 2% при искусственном вскармливании
3. 5% независимо от метода вскармливания
4. 8% при исключительно грудном вскармливании
5. 10% при исключительно грудном вскармливании.

11. Укажите экспресс-тестирование на ВИЧ в родильном доме проводится?

1. при поступлении женщины на роды без наличия результатов обследования на ВИЧ
2. при поступлении женщины на роды с положительным результатом ИФА на ВИЧ
3. при поступлении женщины на роды с отрицательным результатом ИФА на ВИЧ
4. новорожденным от матери с ВИЧ- позитивным статусом
5. при оперативном родоразрешении, вне зависимости от предыдущих результатов.

12. При рождении доношенного ребенка без признаков сепсиса от матери, объясните получившей антибиотиками для профилактики СГБ, за ≥ 4 ч до родов (адекватно):

1. полное диагностическое обследование, антибактериальная терапия
2. основное обследование, антибактериальная терапия
3. основное обследование, наблюдение в течение ≥ 48 часов
4. наблюдение в течение ≥ 48 часов
5. основное обследование, наблюдение в течение ≥ 72 часов

13. При рождении недоношенного ребенка без признаков сепсиса от матери, объясните получившей антибиотиками для профилактики СГБ неадекватно, т.е. ≤ 4 ч до родов?

1. полное диагностическое обследование, антибактериальная терапия
2. основное обследование, антибактериальная терапия
3. основное обследование, наблюдение в течение ≥ 48 часов
4. наблюдение в течение ≥ 48 часов
5. наблюдение в течение ≥ 24 часов

14. Определите стадии децентрализации кровообращения при гиповолемическом шоке характерны следующие изменения?

- а) значительное снижение артериального давления и объема циркулирующей крови, низкое центральное давление, тахикардия
- б) нормальное артериальное давление, сниженный объем циркулирующей крови, нормальное центральное давление, тахикардия
- в) повышенное артериальное давление, нормальный объем циркулирующей крови, высокое центральное давление, брадикардия

15. При рождении ребенка без признаков сепсиса от матери, с безводным периодом более 18 часов и получившей антибиотиками для профилактики СГБ неадекватно, т.е. ≤ 4 ч до родов:

1. полное диагностическое обследование, антибактериальная терапия
2. основное обследование, антибактериальная терапия
3. основное обследование, наблюдение в течение ≥ 48 часов
4. наблюдение в течение ≥ 48 часов

5. антибактериальная терапия

16. При рождении доношенного ребенка без признаков сепсиса от матери, с безводным периодом менее 18 часов и получившей антибиотики для профилактики СГБ неадекватно, т.е. ≤ 4 ч до родов:

1. полное диагностическое обследование, антибактериальная терапия
2. основное обследование, антибактериальная терапия
3. основное обследование, наблюдение в течение ≥ 48 часов
4. наблюдение в течение ≥ 48 часов
5. антибактериальная терапия

17. Рекомендуемые схемы эмпирической а/б терапии при раннем неонатальном сепсисе:

1. ампициллин+ амикацин
2. цефтриаксон + гентамицин
3. ампициллин +гентамицин
4. ампициллин+цефотаксим
5. ампициллин+цефтриаксон

18. Через какое время после введения новорожденному ребенку вакцины БЦЖ в месте инъекции может появиться папула, везикула или пустула:

1. через 1 неделю
2. через 2-3 недели
3. через 4-6 недель
4. через 2-3 месяца
5. через 4-6 месяцев

19. К общим признакам опасности у новорожденного относятся все нижеперечисленные признаки за исключением:

1. судороги
2. Апноэ
3. акроцианоз
4. желтуха на ладонях и подошвах

20. Ребенок, девочка, на 5-й день жизни состояние удовлетворительное, сосет хорошо, активна, масса тела 3300 г, физиологические рефлексы вызываются, мышечный тонус удовлетворительный. Кожные покровы розовые, на коже лица, больше на крыльях носа, переносице, имеются беловато-желтоватые мелкие узелки, на коже груди и живота – крупнопластинчатое шелушение. В легких дыхание пуэрильное, сердечные тоны ритмичные. Живот мягкий, безболезненный. Стул с неперевавшими комочками, прожилками слизи. Дополнительные данные исследования: Общий анализ крови: НЬ – 186 г/л, Эр – $4,6 \times 10^{12}$ /л, Лейкоциты – $6,0 \times 10^9$ /л, п/я – 2%, с – 45, э – 1%, л – 45%, м – 7%, СОЭ – 2 мм/час. Какое состояние наблюдаются у данного ребенка?

1. Простая эритема
2. Токсическая эритема
3. Физиологическое шелушение
4. Шиповидный ихтиоз
5. Простой ихтиоз

21. Ребенок родился в срок 40 недель гестации с массой 3750 г. Закричал сразу. Приложен к груди в первые сутки, грудь взял хорошо, сосал активно. На третьи сутки жизни масса тела 3600 г. На коже груди, живота, конечностей отмечена пятнисто-папулезная сыпь розовой окраски. Во время осмотра на пеленке выявлены пятна кирпично-красного цвета. Ребенок на грудном вскармливании. Какие транзиторные состояния выявлены у новорожденного?

1. Токсическая эритема, мочекислый инфаркт
2. Простая эритема, мочекислый инфаркт
3. Транзиторная потеря в массе, мочекислый инфаркт
4. Транзиторная потеря в массе, простая эритема
5. Токсическая эритема, транзиторная потеря в массе тела

22. Мальчик с массой тела 1100,0 гр, получает сцеженное молоко по 3,0 мл каждые 3 часа через НГЗ. Выберите максимальную дозу 20% жиров для новорожденного после 14 суток жизни гр в мл.?

1. 15
2. 16
3. 17
4. 19
5. 20

23. Ребенок с весом при рождении-1100,0 гр может усваивать 25,0 мл сцеженного материнского молока каждые 3 часа, через НГЗ. На втором этапе выхаживания прибавка массы тела за 15 дней составила 150 гр. Укажите какие меры необходимо предпринять для увеличения прибавки массы?

1. Смешанное вскармливание
2. Перевести на искусственное вскармливание
3. Обогащать грудное молоко фортификаторами
4. Частичное парентеральное питание
5. Начать прикладывать к груди

24. Укажите минимальное энтеральное кормление в дополнение к полному парентеральному питанию для предотвращения желудочно-кишечной атрофии называется?

1. Частичное
2. Минимальное
3. Смешанное
4. Трофическое
5. Нутритивное

25. Укажите пути потери тепла у новорожденных?

1. конвекция, кондукция, потоотделение, испарение
2. излучение, кондукция, радиация, испарение
3. излучение, конвекция, испарение, кондукция
4. кондукция, радиация, теплопроводность, потоотделение
5. излучение, кондукция, радиация, потоотделение

26. Ребенку 4 дня. Настоящая масса-3600 г, вес при рождении-3800 г, от срочных родов, рост 52см. Потеря веса за 5 дней – 200 г. Укажите ваша тактика?

1. лечения не требуется, т.к. потеря массы физиологическая
2. патологическая потеря массы тела, требуется инфузионная терапия
3. требуется введение дополнительного питания
4. необходимо обследование на наличие заболеваний
5. госпитализация в клинику

27. Перечислите что относится к поствакцинальным реакциям?

1. инфильтрат, уплотнение, пустула в месте введения
2. инфильтрат, уплотнение, анафилактический шок
3. инфильтрат, пустула в месте введения, лимфаденит
4. инфильтрат, уплотнение, изъязвление
5. инфильтрат, пустула в месте введения, фурункул

28. Ребенок 28-29 недель гестации (при рождении – масса 1150 грамм, рост 36 см, оценка по шкале Апгар 5/6 баллов) поступил в отделение реанимации для лечения и выхаживания. Укажите какой группе относится этот ребенок?

1. Маловесный для гестационного срока
2. Малый размер плода для гестационного возраста
3. Ребенок с очень низкой массой тела
4. Ребенок с экстремально низкой массой тела
5. Малая масса тела при рождении

29. Какой начальный объем энтерального введения при 8 разовым кормлении дается детям с ЭНМТ при стабильном состоянии в первые 24 часа жизни?

1. 0,5-1,0
2. 61,0-1,5
3. 1,5-2,0
4. 2,0-2,5
5. 2,5-3,0

30. Недоношенный ребенок в возрасте 12 дней жизни весит 1710 гр и кормится гидролизованной лечебной смесью по 35 мл 8 раз в день. В 100 мл смеси содержится белка – 2,1 гр/100мл, жира – 3,2 гр/100 мл, углеводов 7,7 гр/100 мл, 80 ккал/100 мл. Назовите физиологические потребности в белке для этого ребенка

1. 2,0-2,5
2. 2,5-3,0
3. 3,0-3,5
4. 3,5-4,0
5. 4,0-4,5

31. Ребенок, мальчик, от I беременности и родов. Родился в сроке гестации 32 недели, Мт-1480, длиной – 43 см, по шк. Апгар – 7/8 баллов. Ваш диагноз?

1. Недоношенный новорожденный, ГВ 32 недели. Малая масса тела. Соответствующий ГВ.
2. Недоношенный новорожденный, ГВ 32 недели. Малая масса тела. Малый для ГВ.
3. Недоношенный новорожденный, ГВ 32 недели. Малая масса тела. Большой для ГВ.
4. Недоношенный новорожденный, ГВ 32 недели. Очень низкая масса тела. Малый для ГВ.
5. Недоношенный новорожденный, ГВ 32 недели. Очень низкая масса тела. Большой для ГВ.

32. Недоношенная девочка, срок гестации 29 недель, вес при рождении Мт-960 грамм. Выберите дозу витамина К нужно ввести для профилактики геморрагической болезни новорожденного?

1.0.1 мг

2.0.2 мг

3.0.3 мг

4.0.4 мг

33. укажите метод Кенгуру у недоношенных детей улучшает?

1. дыхание, пищеварение, предотвращает потерю тепла
2. дыхание, снижает пищеварение, способствует теплопотере
3. дыхание, мочеиспускание, теплопродукцию
4. пищеварение, повышает ЧСС, способствует потере тепла
5. пищеварение, дыхание, способствует потере тепла

34. Ребенок Б., мальчик, 2 сутки жизни, срок гестации 30 недель, Мт-1150, находится в палате интенсивной терапии, в кувезе, без респираторной терапии. Через пол часа после кормления однократное апное. Выберите дозу насыщения кофеина цитрата для внутривенного введения ребенку в мг/кг?

1. 5
2. 10
3. 15
4. 20

35. К какому варианту ЗВУР можно отнести новорожденного с пропорциональным уменьшением всех параметров физического развития ниже 10% центиля при соответствующем гестационном возрасте?

1. ЗВУР классический
2. ЗВУР гипотрофический
3. ЗВУР гипопластический
4. ЗВУР дисластический

36. укажите наиболее частыми причинами развития внутриутробной гипотрофии у недоношенных детей являются?

1. хромосомные аберрации
2. внутриутробные инфекции
3. плацентарная недостаточность
4. недостаточное питание матери

37. Ребенок от I беременности, протекавшей на фоне токсикоза, частых ОРВИ, ФПН 2 ст, 1 самостоятельных родов в СГ 39 недель. Мальчик с Мт-2560,0гр длина-45 см, с оценкой по Апгар 6/7 баллов. Объективно общее состояние не нарушено, ребенок гипотрофичен, активные движения в малом объеме, рефлексы переменные, грудь сосет плохо за счет микроглотии. Кожа бледно-розовая. Лицевой череп слегка уплощен, гипертелоризм, низкое расположение ушей. По внутренним органам без особенностей. Поставьте основной клинический диагноз?

1. ЗВУР гипопластический тип
2. ЗВУР гипотрофический тип
3. ЗВУР диспластический тип
4. ЗВУР смешанный тип

38. Девочка родилась в сроке гестации 34 недели с Мт-1500,0, длиной-43 см, оценкой по Апгар 5/7 баллов. На 2 часы жизни состояние стабильное. Выберите метод для энтерального кормления?

1. Зонд
2. Чашка, ложка
3. Шприц
4. Рожок

39. Ребенок, мальчик с Мт-2070,0 родился на сроке 38 недель, в относительно удовлетворительном состоянии. На 1 час жизни сахар крови =1,8 ммоль/л? Какова ваша тактика коррекции гипогликемии?

1. в/в болюсно 5% глюкоза
2. в/в болюсно 10%
3. перорально 40% глюкоза
4. прикладывание к груди

40. Ребенок с ВПР-1800,0 гр родился в сроке гестации 36 недель, из роддома выписаны на 7 сутки жизни на исключительно грудном вскармливании. Мать обратилась через 10 дней после выписки, по поводу желтушности кожных покровов. При осмотре общее состояние относительно удовлетворительное, субиктеричность кожных покровов, со слов мамы часто просит грудь, кормится каждые 30-60 мин. Масса тела-1800,0 гр. У матери гипогалактия. Каковы ваши рекомендации?

1. Начать фототерапию
2. Назначить холеретики
3. Госпитализировать для обследования
4. Наладить кормление

41. Ребенок с Мт-2400,0 родился в сроке гестации 40 недель, с оценкой по Апгар 7/9 баллов, на 2 часы жизни отмечается гипогликемия 1,8 ммоль/л. Укажите вашу тактика?

1. в/в введение 10% глюкозы 10 мл/кг
2. дать 40 % глюкозу per os
3. приложить к груди
4. дать смесь 5 мл/кг

42. Укажите какой вес следует рассчитывать питание недоношенному ребенку с внутриутробной гипотрофией, если толерантность его к пище неизвестна?

1. на фактический вес
2. на долженствующий вес
3. на вес при рождении
4. на вес при рождении + день жизни

43. Мальчик от 1 беременности, протекавшей на фоне выраженного токсикоза в 1 и 2 триместрах, анемии тяжелой степени, некоррегированной медикаментозно, родился с Мт-2620,0 гр, длиной-46 на сроке 40 недель. При осмотре общее состояние относительно удовлетворительное, находится с матерью, грудь сосет хорошо. По органам без особенностей. Анализы в пределах нормы. Ваш предварительных диагноз?

1. Маловесный для гестационного возраста плод.
2. Малый размер плода для гестацмонного возраста.
3. Недостаточность питания
4. Замедленный рост плода

44. Ребенок А., девочка, от второй беременности и вторых родов, родилась в срок, с массой тела 3300 г, по Апгар 2/4 балла, ЧСС 45 в мин., околоплодные воды грязные. Оказаны реанимационные мероприятия, но после искусственной вентиляции и непрямого массажа сердца ЧСС -50 в мин. Выберите дозу адреналина для внутривенного ведения ребенку (мл)?

1. 0,9
2. 1,0
3. 1,1
4. 1,2

45. Девочка от первой беременности, срок гестации 42 недели. Беременность протекала с гестозом в третьем триместре. Безводный период 6 часов. Ребенок закричал масса тела 3450 г., длина 49 см. Оценка по шкале Апгар 4/7 баллов. Околоплодные воды грязные. Состояние ребенка после рождения оценено как среднетяжелое, за счет перенесенной асфиксии. Ребенок переведен в ПИТ. Через час состояние ребенка ухудшилось, за счет дыхательных нарушений. Появился акроцианоз, сатурация 92%. Кислородзависимость. Дыхание с участием вспомогательной мускулатуры, стонет. Дыхание проводится по всем полям, учащено. ЧД до 74 в минуту. Тоны сердца ритмичные, ЧСС 148 в минуту. Живот мягкий. Оцените степень дыхательных нарушений через час после рождения по шкале Даунса?

1. 2-3
2. 3-4
3. 4-5
4. 5-6

46. Повторнородящая женщина поступила в срок в начале родовой деятельности. Вскоре после поступления произошел разрыв околоплодных оболочек, околоплодные воды содержат меконий. Роды через естественные родовые пути. Сразу после рождения у ребенка отмечались мышечная гипотония и минимальные дыхательные движения. Масса при рождении 3950 г. Выберите последовательность реанимационных мероприятий?

1. Ввести эндотрахеальную трубку, санировать ВДП мекониальным аспиратором
2. Ввести эндотрахеальную трубку, вентиляция под положительным давлением
3. Санировать ВДП аспирационным зондом, вентиляция под положительным давлением
4. Санировать бронхи с помощью мекониального аспиратора

47. Ребенок родился на сроке гестации 38 недель. Беременность первая, протекала на фоне угрозы прерывания в первом триместре. Роды оперативные. Оценка по Апгар 6/7 баллов. Вес – 3400 г, длина – 50 см. С момента рождения состояние ребенка тяжелое, за счет перенесенной асфиксии. Крика нет, после реанимационных мероприятий – неохотный, слабый. Кожные покровы с цианотичным оттенком. Дыхание проводится по всем полям, ослабленное, отмечается умеренное втяжение грудной клетки. ЧД до 66 в 1 мин. Тоны сердца громкие, ритмичные. ЧСС 160 в 1 мин. Живот мягкий. Отходит меконий. Укажите степень дыхательных нарушений через час после рождения по шкале Даунса?

1. 2-3
2. 3-4
3. 4-5
4. 5-6

48. У доношенных новорожденных, перенесших асфиксию в родах, укажите самым частым вариантом поражения ЦНС является?

1. Субдуральное кровоизлияние
2. Субарахноидальное кровоизлияние
3. Перивентрикулярное кровоизлияние
4. Отек мозга

49.Однойичевые близнецы находятся в родильном доме. Из анамнеза известно, что матери 21 год. Настоящая беременность первая, протекала без патологии. Роды преждевременные, на 35-й неделе гестации, двойней. Масса тела первого близнеца 1950 г, длина – 42 см, оценка по шкале Апгар 5/7 баллов; второго – 2300 г, 46 см и 6/7 баллов. При первичном осмотре у второго ребенка кожные покровы эритематозные, акроцианоз, подкожно-жировой слой развит достаточно, со стороны нервной системы – умеренный синдром угнетения. Дыхание проводится по всем полям, тахипноэ до 70 в минуту. Втяжение нижней апертуры грудной клетки при дыхании. Тоны сердца ритмичные, приглушены, ЧСС 142 в минуту. Живот мягкий. Печень выступает из-под края реберной дуги на 2см. Отходит меконий. Ваш диагноз?

1. Асфиксия легкой степени.
2. Асфиксия умеренной степени
3. Асфиксия тяжелой степени
4. Внутриутробная пневмония

50.Ребенок Б., мальчик, 2 сутки жизни, срок гестации 30 недель, Мт-1150, находится в палате интенсивной терапии, в кувезе, на респираторной терапии увл. O2 через носовые канюли. Через 30 минут после кормления у ребенка отмечается апноэ, проведены реанимационные мероприятия, дыхание не восстановлено, ребенок интубирован и взят на аппарат ИВЛ в режиме принудительной вентиляции. Укажите на какие стартовые параметры ИВЛ необходимо взять ребенка?

1. ЧД-30, PiP-10, Tin-0.4, PEEP-2, поток O2-5
2. ЧД-40, PiP-12, Tin-0.4, PEEP-3, поток O2-6
3. ЧД-50, PiP-15, Tin-0.4, PEEP-4, поток O2-6
4. ЧД-60, PiP-18, Tin-0.5, PEEP-2, поток O2-6

51.Ребенок родился от 2-й беременности. которая протекала с нефропатией II ст. Роды срочные, масса при рождении 2800, с оценкой по шкале Апгар 5-7 баллов, по шкале, Downes 4-5 баллов. С рождения дыхание ребенка неравномерное, аритмичное с незначительным втяжением межреберных промежутков, периодически возникает приступообразный кашель. Во время первого кормления у ребенка возник приступ вторичной асфиксии. Из носа и полости рта выделяется пена, жидкость. При аускультации в легких выслушиваются разнокалиберные влажные хрипы, количество которых резко уменьшилась после отсасывания содержимого дыхательных путей. При перкуссии ясный легочный звук. Ваш предварительный диагноз?

1. Трахеопищеводный свищ
2. Синдром аспирации мекония
3. Болезнь гиалиновых мембран
4. Врожденная пневмония

52.Укажите оценка новорожденных после проведения первого шага реанимации включает?

1. дыхание, ЧСС, оксигенация
2. дыхание, ЧСС, мышечный тонус, цвет кожи
3. дыхание, ЧСС, цвет кожи
4. дыхание, мышечный тонус, доношенность, оксигенация

53.Ребенок А., срок гестации 36 недель, Мт- 2500, длина – 48 см, окружность головы- 34 см, окружность груди – 33 см. Укажите ребенку необходима интубация трахеи, какова глубина введения интубационной трубки данному ребенку?

1. 4,5
2. 5.5
3. 6.5
4. 8.5

54.Ребенок А., срок гестации 30 недель, Мт- 1600, длина – 35 см, окружность головы- 32 см, окружность груди – 33 см. Укажите ребенку необходима интубация трахеи, какой размер интубационной трубки соответствует ребенку?

1. 2.0
2. 2.5
3. 3.0
4. 3.5

55.Какие участки спинного мозга чаще всего повреждаются при родах в ягодичном предлежании?

1. верхний и средний шейный
2. нижний шейный и верхний грудной
3. верхний грудной и средний грудной
4. нижний грудной и поясничный

56. Какие участки спинного мозга чаще всего повреждаются при родах в головном предлежании?

1. верхний и средний шейный
2. нижний шейный и верхний грудной
3. верхний грудной и средний грудной
4. нижний грудной и поясничный

57. У ребенка с Мг- 3800,0 на 3 часа жизни отмечается мягкий поверхностный отек, неограниченный линиями черепных швов, сопровождающийся заметным изменением формы головы? Ваш предварительный диагноз?

1. Подкожная гематома головы
2. Кефалогематома
3. Субапоневротическое кровоизлияние
4. Субдуральное кровоизлияние

58. Ребенок, мальчик с Мг-3680,0. При осмотре головка конфигурирована за счет скопления жидкости, флюктуирует, четко ограниченное краями правой теменной кости размерами 5х6см. Ваш диагноз?

1. Подкожная гематома головы
2. Кефалогематома
3. Субапоневротическое кровоизлияние
4. Субдуральное кровоизлияние

59. Укажите клинические стадии шока у новорожденных:

1. стадии высокой компенсации, низкой компенсации, декомпенсации
2. ранняя, классическая, поздняя стадии
3. стадии компенсации, декомпенсации, необратимая стадия
4. стадия компенсации, обратимая стадия, стадия декомпенсации

60. Укажите по данным ультразвукового исследования, к какой степени внутрижелудочкового кровоизлияния относится кровоизлияние с острой дилатацией желудочков головного мозга?

1. I
2. II
3. III
4. IV

61. Ребенок с массой тела при рождении 4600,0 гр. С затруднением выведения головки, в результате многократного использования вакуум-экстрактора, сразу после рождения на волосистой части головы определяется опухоль огромных размеров протяженностью от лба до затылка не имеющая четких границ. На рентгене черепа, целостность костей сохранена. Укажите родовая травма у ребенка?

1. Подкожная гематома головы
2. Кефалогематома огромных размеров
3. Субапоневротическое кровоизлияние
4. Субдуральное кровоизлияние

62. У ребенка с ВПР-2800,0 рожденного в тяжелой асфиксии с сроке гестации 38 недель, на 1- сутки жизни отмечается гипертонус. Назначен фенобарбитал 20 мг/кг/сут, на следующий день ребенок стал вялым, рефлексы снижены, гипотоничен. На Рентгене черепа линейный перелом костей свода черепа. Укажите предварительный диагноз вы поставите?

1. Опухоль головного мозга
2. Субдуральное кровоизлияние
3. Эпидуральное кровоизлияние
4. Перелом костей черепа

63. Ребенок от 6 беременности, от 5 - 4-хкратно индуцированных родов, по поводу слабости родовой деятельности. Родился мальчик с весом при рождении - 3950,0 гр, с оценкой по шкале Апгар 2/3/5 б. На 6 часов жизни состояние очень тяжелое, за счет неврологической симптоматики и перенесенной тяжелой асфиксии. На осмотре возбужден, судорожная готовность, гиперестезия, усиление физиологических рефлексов. Глазки открыты, взгляд устремлен вправо, мозговой крик. На УЗИ головного мозга: укажите в теменно-лобной области правого полушария определяется анэхогенный участок в подпаутинном пространстве.

1. Киста головного мозга
2. Субдуральное кровоизлияние
3. Эпидуральное кровоизлияние
4. Субарахноидальное кровоизлияние

64. Ребенок от 1 беременности, 1 преждевременных родов в сроке гестации 29 недель, путем кесарева сечения по поводу преэклампсии тяжелой степени. Родилась девочка с Мт-1080,0 с оценкой по Апгар 4/5 баллов. Состояние при рождении тяжелое стабильное, кормится по 5 мл сцеженным молоком, тепло удерживает, получает O₂ в режиме СРАР через назальные канюли. Анализы соответствуют возрастной норме. На 3- с/ж на фоне проводимого лечения состояние внезапно ухудшилось, появилась вялость, снижение рефлексов, вертикальный нистагм, выбухание родничка, приступы апноэ. В ОАК-ЭР-4,2 НВ-120, TP-252x109 /л, лейкоц.-8,9 с/я- 4 п/я-68 мон-4 СОЭ-5. Ваш предварительных диагнозов?

1. Внутрижелудочковое кровоизлияние
2. Субдуральное кровоизлияние
3. Гипертензионно-гидроцефальный синдром
4. Кровоизлияние в мозг

65. Укажите триада симптомов: Миоз (сужение зрачка), птоз верхнего века и западение глазного яблока характерные при спинальной травме по автору?

1. Триада Бернара-Горнера
2. Триада Шарко
3. Триада Мондора
4. Триада Уиппла

66. Ребенок с массой тела при рождении 3780,0, родился в срок, в тазовом предлежании с затруднением выведения головки. Закричал после тактильной стимуляции и санации ВДП. Состояние стабильное, через 6 часов переведен на совместное пребывание с матерью. При осмотре состояние относительно удовлетворительное. Правая ручка приведена к туловищу, ротирована кнутри, гипотонична, хватательного рефлекса нет, голова наклонена к пораженной руке, шея справа укорочена. Болезненности при ротации нет. На Рентгенограмме, костной патологии не выявлено. Ваш предварительных диагнозов?

1. Мышечная кривошея
2. Паралич Дюшена-Эрба
3. Паралич Дежерин-Клюмпке
4. Прелом предплечья

67. Ребенок с Мт при рождении - 3500,0. В удовлетворительном состоянии выписаны домой. После выписки мать обратилась к семейному врачу с жалобами на отсутствие движений в верхних конечностях. При осмотре: общее состояние относительно удовлетворительное, Мт-3650,0, сосет грудь хорошо, субиктеричность кожи, по внутренним органам без изменений. Локально: отмечается слабость в верхних конечностях, гипотония мышц, отсутствие спонтанных движений. Активные движения нижних конечностей сохранены. Вы заподозрили родовую травму спинального мозга, какое специализированное исследование вы проведете для диф. диагностики?

1. Магнитно-резонансную томографию
2. Компьютерную томографию
3. Электромиограмму
4. Электроэнцефалограмму

68. Ребенок А, 2 сутки жизни, мальчик, родился от I беременности и родов. Срок гестации 38 недель, Мт-3500, длиной -48 см, по шк. Апгар 7/8 баллов. Беременность протекала на фоне токсикоза. На 3 сутки жизни у ребенка отмечается желтушность кожных покровов по шк. Крамера до III зоны. Дыхание пуэрильное. Хрипов нет. Сердечные тоны ритмичные. Живот мягкий. Стул и диурез не нарушены. Лабораторные данные: ОАК Нв-186 г/л, эрит.-4,2, ЦП-1,0, тромб-280, лейкоц. - 6,6, эоз.-3, п/я-4, с/я-45, лимф.-47, мон-4, СОЭ-3. Общий билирубин -360 мкмоль/л, прямой- 12 мкмоль/л, не прямой 348 мкмоль/л, АСТ-0,10, АЛТ-0,8. У матери группа крови O(I) Rh(пол), у ребенка А (II) Rh(отр), Ваш предварительных диагнозов?

1. Гемолитическая болезнь новорожденных по ABO системе, желтушная форма.
2. Гемолитическая болезнь новорожденных по резус фактору системе, желтушная форма.
3. Гемолитическая болезнь новорожденных по резус фактору системе, анемичная форма.
4. Поздняя неонатальная желтуха.

69. Ребенку, рожденному в сроке 38 недель гестации установлен диагноз Гемолитическая болезнь новорожденных по резус-фактору. Имеются показания для операции заменного переливания крови. Группа крови ребенка В (III), матери - А (II). Укажите группу донорской крови необходим для этого использовать?

1. В Rh(-)
2. А Rh(+)
3. 0 Rh(+)
4. А Rh(-)

70. У новорожденного с гемолитической болезнью по Rh-фактору группа крови 0 (I) Rh (+), у матери А (II) Rh (-). Какую эритроцитарную массу необходимо переливать при операции заменяемого переливания данному ребенку?

1. 0 Rh(+)
2. А Rh(-)
3. 0 Rh(-)
4. А Rh(-)

71. Ребенок А., 8 сутки жизни поступил в отделение патологии новорожденных из дому. Из анамнеза ребенок от II беременности и родов, беременность протекала удовлетворительно. Роды в срок, масса при рождении – 3500, длина-49 см, закричал сразу. Выписаны из родильного дома на 3 сутки жизни в удовлетворительном состоянии. При поступлении состояние ребенка тяжелое, за счет гипербилирубинемии и неврологической симптоматики. У ребенка отмечается гиперестезия, мозговой крик, опистотонус, гипертонус мышц. Кожные покровы иктеричные п.шк. Крамера до V зоны. Дыхание ослабленное. Хрипов нет. Тоны сердца ритмичные. Живот мягкий. Стул и диурез не нарушены. Укажите стадия билирубинов энцефалопатии ребенок у данного ребенка?

1. Ранняя
2. Промежуточная
3. Развернутая
4. Умеренная

72. Ребенок от I гладко протекавшей беременности, I- родов путем кесарево сечение по поводу преждевременной отслойки нормально расположенной плаценты, в сроке гестации 35 недель в головном предлежании. Околоплодные воды кровянистые. Родился мальчик с Мт-2200,0 с оценкой по Апгар 6/7 баллов. После I кормления сцеженным материнским молоком отмечается рвота, с примесью темной крови. Общее состояние ребенка удовлетворительное, активный, кожные покровы розовые, дыхание и сердцебиение не нарушены, живот мягкий, стул-меконий. Физ.рефлексы средней живости. ОАК: эр-5,5 Нв-174 Тр-330x109 /л лейко-10 эоз-4 п/я -2 с/я -58 лимф-37 мон-3 СОЭ-6. Ваш диагноз?

1. Синдром заглоченной крови
2. Диссеминированное внутрисосудистое свертывание
3. Тромбоцитопатия
4. Ранняя геморрагическая болезнь

73. Мать обратилась на 14-с/ж, с жалобами на кровотечение из пупочной ранки, мелкоточечные высыпания на коже. Из анамнеза: мальчик с массой тела при рождении-3420,0 выписан из роддома на 3-с/ж кормится грудью, сосет часто. Стул 2 р в день. При осмотре: Мт-3400,0 гр, кожа бледно-розовая, на груди, предплечьях, шее мелкоточечные геморрагические высыпания, дыхание не нарушено. Тоны сердца ритмичные, живот мягкий, впавший, из пупочной ранки отмечается незначительное кровотечение. Стул к/о, желтый. Мочится свободно. Из выписки: профилактика геморрагической болезни не проведена. Укажите форме геморрагической болезни новорожденного характерны вышеописанные симптомы?

1. Начальная
2. Ранняя
3. Классическая
4. Поздняя

74. Ребенок с Мт-3000,0 гр. переведен на 2-этап выхаживания на 4-с/ж. При осмотре отмечается обильная мелена, из переводном эпикриза ОАК:- эр-3,5 Нв-118 Тр-140x109 /л лейко-8 эоз-4 п/я -2 с/я -48 лимф-47 мон-3 СОЭ-6. Коагулограмма-ПТВ-21, ПТИ-62%, МНО-2,3 фибриноген-3,28%. Нейросография-без структурных изменений. Копрограмма-цвет-бурый, конс-к/о, нейт жиры-+, лейко- отр, эрит-+++ . Укажите дополнительное обследование необходимо провести для уточнения диагноза?

1. УЗИ органов брюшной полости, почек, надпочечников
2. Общий билирубин, сахар, общ.белок крови

3. Кал на стеркобилин
4. Моча на уробилиноген

75. Выберите осложнения после переливания свежзамороженной плазмы новорожденным относятся?

1. Острый внутрисосудистый гемолиз
2. Острый гепатит
3. Повышение температуры тела
4. Крапивница

236. Ребенок от матери 25 лет. Во время беременности был тяжелый токсикоз I и II половины. Роды в ягодичном предлежании. Оценка по шкале Апгар 4/6 баллов. Масса 2600г, длина 49 см. К груди не прикладывался, из рожка сосал вяло. На 2-е сутки был стул с прожилками крови. Состояние очень тяжелое. На осмотр реагирует вяло. Анализ крови на 2-е сутки жизни: Нв 110 г/л, эритроциты $3,0 \times 10^{12}/л$, лейкоциты $16,2 \times 10^9/л$, п/я 6%, с/я 50%, лимф 34%, моноц 10%, СОЭ 5 мм/ч. Выберите форму геморрагической болезни?

1. классическая, среднетяжелая форма, мелена.
2. классическая, тяжелая форма, мелена.
3. ранняя, тяжелая форма.
4. поздняя, среднетяжелая форма, мелена.

77. Ребенок 10 дней. Родился при сроке 34 недель, от 3-й тяжело протекавшей беременности, с массой тела 2200, рост 44 см. Закричал сразу, имеет место переохлаждение, через 3 дня после рождения в области бедер, ягодиц, верхних конечностей появились диффузные уплотнения кожи и подкожно-жировой клетчатки. Кожа бледноватого цвета с легким иктеричным оттенком, прохладная на ощупь, Т тела 35,6 С, двигательная активность ребенка снижена, лицо анимичное. На ладонях и подошвах патологические уплотнения отсутствуют. При надавливании на пораженный участок кожи углубления не остается. Дыхание ослабленное, Тоны сердца умеренно приглушены. Печень и селезенка не увеличены. Ваш предварительный диагноз?

1. Склерема новорожденного
2. Склеродерма новорожденного
3. Наследственная склеродермия
4. Эритродермия Лейнера

78. Ребенок от II беременности, протекавшей на фоне обострения хронического гастрита в третьем триместре беременности, первых срочных родов на сроке гестации 38 недель. Масса тела при рождении 3269 грамм, рост 51 см. Выписан из родильного дома на 3 сутки жизни. Мать предъявляет жалобы на беспокойство ребенка, которое усилилось в течение суток, покраснение и шелушение кожи в паху, частый (до 8 раз) жидкий стул. Заболел ребенок со слов матери два дня назад, после перевода ребенка на смешанное вскармливание. общее состояние ребенка не нарушено. Температура тела 36,7. Кожные покровы розовые, гиперемия и отрубевидное шелушение в паховых складках кожи. Отрубевидное шелушение на волосистой части головы. Слизистые чистые. Дыхание проводится по всем полям. Тоны сердца ритмичные, 148 в минуту. Живот мягкий. Мочится. Стула при осмотре не было. Ваш предварительный диагноз?

1. Ихтиоз
2. Буллезный эпидермолиз
3. Себорейный дерматит
4. Стафилодермия

79. Ребенок от I беременности, срок гестации 38 недель, безводный период 6 часов, задние воды грязные. Масса тела 3400, по шкале Апгар 8/9 баллов. На 7 сутки жизни пупочная ранка под корочкой, наблюдается скудное серозное отделяемое. Температура 36,7°C. На 8-е сутки жизни появилась субфебрильная температура, вялость, ухудшение аппетита, срыгивания. Отмечается отек и гиперемия пупочного кольца, выбухание пупка и гнойное отделяемое из пупочной ранки. ОАК: Нв - 167 г/л, Эр - $4,0 \times 10^{12}/л$, тромбоциты - $240 \times 10^9/л$, Лейк - $24,4 \times 10^9/л$, миелоциты - 4%, п/я - 10%, с - 41%, л - 34%, м - 6%, СОЭ - 12 мм/час. Ваш предварительный диагноз?

1. Ранний неонатальный сепсис
2. Поздний неонатальный сепсис
3. Гангрена пупочного канатика
4. Омфалит

80. Ребенок А., 15 дней жизни, вес - 2500, находится на полном парентеральном питании, глюкоза крови - 13 ммоль/л. Из какого расчета нужно вести инсулин ЕД/кг/час данному ребенку?

1. 0,0001
2. 0,001
3. 0,01
4. 0,1

81. Ребенку А., 4 сутки жизни, вес при рождении – 1000 грамм, доза аминокислоты – 3,5 г/кг/сут, концентрация аминокислоты 10 %. Выберите объем мл аминокислоты нужно ввести ребенку надо ввести за 24 часа?

1. 15
2. 25
3. 35
4. 45

82. Ребенку А., 4 сутки жизни, вес при рождении – 860 грамм, доза жиров – 3,5 г/кг/сут, жировая эмульсия 20 %. Укажите какой объем мл жировой эмульсии нужно ввести ребенку надо ввести за 24 часа?

1. 5
2. 10
3. 15
4. 20

83. Мальчик, 17 дней. Родилась в сроке гестации 38 недель с массой тела 3600 грам, длиной-49 см, закричал и к груди приложен сразу. Выписаны на 3 сутки жизни. После рождения на 14 день жизни у ребенка ребенка отмечается срыгивания, рвота «фонтаном». На осмотр вялая и адинамичная. Кожные покровы бледные, сухие. Тургор ткани снижен. Аускультативно дыхание проводится по всем полям, хрипов нет. Тоны сердца ритмичные, приглушены, умеренная тахикардия ЧСС 175 в минуту. Живот подвздут. Стул 8-10 раз в сутки. Диурез сохранен. Анализы: ОАК Нв - 167 г/л, Эр - 4,0, тромбоциты – 240, Лейк – 10,0, п/я – 7%, с – 44%, л – 36%, м – 4%, СОЭ – 7 мм/час; 17-гидроксипрогестерона в крови – 18 нмоль/л, АКТГ -17 нмоль/л. Кортизол- 50 нмоль/л. Выберите правильный диагноз?

1. Пилороспазм
2. Пилоростеноз
3. Простая форма ВГКН
4. Сольтерияющая форма ВГКН

84. Ребенок от I беременности и родов. Роды в сроке гестации 34 недель, Мг-2200, длиной – 43 см, по шк. Апгар – 7/8 баллов. Через 2 часа после рождения у ребенка отмечается вялость, отказ от груди, тремор подбородка, уровень глюкозы -1,0 ммоль/л. Укажите какого расчета ребенку нужно ввести 10 % глюкозу?

1. 2 мл/кг
2. 4 мл/кг
3. 6 мл/кг
4. 8 мл/кг

85. Ребенок от II беременности и II родов. В сроке 37 недель, Мг – 1900, длиной- 43 см, по шк. Апгар – 7/8 баллов, окружность головы 36 см, окружность груди- 33 см, у ребенка отмечается ВПР. ЦНС гидроцефалия. У матери из анамнеза в первый триместр отмечался диффузно-токсический зоб принимала мерказолил, отец в день употребления более 5 сигарет в день. Выберите каком состоянии ребенка идет речь:

1. Лекарственные эмбриофетопатии
2. Тиреотоксическая эмбриопатия
3. Токсическая эмбриофетопатия
4. Табачный синдром

86. В семье, где оба родителя больны хроническим алкоголизмом, родился доношенный мальчик массой тела 2200 г, ростом 48 см. В клинической картине: микроцефалия, лицевая дисморфия, синдром угнетения, сменившийся повышением нервно-рефлекторной возбудимости. Выберите правильный диагноз?

1. микроцефалия, множественные стигмы дисэмбриогенеза, внутриутробная гипотрофия
2. эмбриофетопатия, внутриутробная гипотрофия
3. алкогольный синдром плода, микроцефалия
4. Задержка внутриутробного развития, гипопластический тип

87. Ребенок К., от I беременности, протекавшей на фоне ОРВИ, с 24 недели беременности преэклампсия тяжелой степени. Роды I, в СГ 29 недель, мальчик, Мг-1700. Переведен на 7 сутки жизни 2 этап выхаживания с диагнозом Бактериальный сепсис новорожденного. Недоношенность в СГ 29 недель. При поступлении состояние ребенка тяжелое, отмечается

бледность кожных покровов. Живот вздут, стул с примесью ярко красной крови. ОАК -тромбоцитопения. На R-ме ОБП кишечные петли расширены, проявления горизонтальных уровней. Ваш предварительный диагноз?

1. Некротический энтероколит 1а
2. Некротический энтероколит 1б
3. Некротический энтероколит 2а
4. Некротический энтероколит 2б

88.Младенец с Мг-1900,0 родился в СГ 34 недели, переведен на 2 этап на 7 сутки жизни, какую дозу внутривенного введения ампициллина при раннем неонатальном сепсисе необходимо назначить в мг/кг/сут?

1. 50
2. 75
3. 100
4. 125

89.Укажите при подозрении на ранний неонатальный сепсис, целесообразно проводить первое определение С- реактивного белка через?

1. 3-6 часов после родов
2. 6-12 часов после родов
3. 12 -18 часов после родов
4. 18-24 часа после родов

90.Мальчик с Мг-2300,0 с подтвержденным диагнозом ранний неонатальный сепсис, на 3 сутки жизни, находится на втором этапе выхаживания в род.дома. Укажите какой дозе вы начнете эмпирическую терапию ампициллином мг/кг каждые 6 часов?

1. 50
2. 100
3. 150
4. 200

91.Укажите наиболее частую локализацию гнойного очага при пупочном сепсисе?

1. пупочная ранка
2. пупочное кольцо
3. околопупочная область
4. пупочные сосуды

92. Выберите синдром Жильбера характеризуется:

1. непрямой гипербилирубинемией
2. повышением уровня трансаминаз
3. прямой гипербилирубинемией
4. Ретикулоцитозом

93.Укажите анемии, возникающие в результате недостаточного поступления в организм или нарушенного всасывания молока, называются?

1. Гемолитическими
2. Дефицитными
3. Гипопластическими
4. Апластическими

94. Для адекватной лактационной функции женщина должна дополнительно к обычному питьевому рациону получать около литра жидкости за сутки. Выберите дополнительный объем ей следует получить?

- 1) каждое утро за один прием
- 2) каждый день вечером за один прием
- 3) каждый день 2-3 раза
- 4) разделить на равные части по числу кормлений и выпивать за полчаса до прикладывания ребенка к груди

95.Выберите синдром дыхательных расстройств характерен для?

- 1) доношенных новорожденных детей
- 2) недоношенных новорожденных детей
- 3) переносных новорожденных детей
- 4) у детей с пренатальной гипотрофией
- 5)

96.Укажите для уточнения диагноза синдром дыхательных расстройств (СДР) в план обследования новорожденного необходимо включить:

- 1) рентгенографию черепа

- 2) бронхоскопию
- 3) анализ периферической крови
- 4) бактериологическое исследование крови

97. Укажите риск развития СДР при привычном невынашивании в пренатальном периоде можно оценить по?

- 1) клиническому анализу крови беременной
- 2) исследованию электролитов
- 3) наличию многоводия или маловодия
- 4) исследованию соотношения фосфолипидов в амниотической жидкости

98. Укажите какие возбудители вызывают наиболее тяжелые формы кишечных инфекций у новорожденных?

- 1) Грамм – положительные бактерии;
- 2) Грамм - отрицательные бактерии;
- 3) Вирусы;
- 4) Все в одинаковой степени.

99. Выберите если у ребенка при рождении отсутствовало самостоятельное дыхание и ему начато проведение ручной ИВЛ, первые 2-3 вдоха необходимо выполнить под давлением:

- 1) 10 – 15 см вод. ст.
- 2) 20 – 25 см вод. ст.
- 3) 30 – 40 см вод. ст.
- 4) 50 – 55 см вод. ст.

100. Определите при проведении ручной ИВЛ через лицевую маску новорожденному в родильном зале зонд в желудок необходимо ввести только в том случае, если ИВЛ проводится более:

- 1) 2 минут
- 2) 3 – 5 минут
- 3) 7 – 10 минут
- 4) 10- 12 минут

101. Выберите непрямой массаж сердца новорожденному в родильном зале показан, если после проведения адекватной ИВЛ в течение 30 секунд частота сердечных сокращений остается ниже?

- 1) 80 ударов в минуту
- 2) 60 ударов в минуту
- 3) 100 ударов в минуту
- 4) 120 ударов в минуту

101. Дыхание в легких проводится с обеих сторон, однако лучше выслушивается справа. Экскурсия грудной клетки снижена, экскурсии живота нет. Определите интубационная трубка находится в?

- 1) правом бронхе
- 2) в левом бронхе
- 3) в трахее

102. Укажите введение лекарственных средств при реанимации новорожденного в родильном зале необходимо начинать, если, несмотря на проведение адекватной ИВЛ и непрямого массажа сердца в течение 30 сек., частота сердечных сокращений остается ниже?

- 1) 60 ударов в минуту

- 2) 80 ударов в минуту
- 3) 100 ударов в минуту
- 4) 120 ударов в минуту

103. Определите при реанимации новорожденного в родильном зале адреналин вводится эндотрахеально в дозе?

- 1) 0,1 – 0,3 мл/кг (0,01 – 0,03 мг/кг) приготовленного раствора
- 2) 0,2 – 0,4 мл/кг (0,02 – 0,04 мг/кг) приготовленного раствора
- 3) 0,3 – 1,0 мл/кг (0,03 – 0,1 мг/кг) приготовленного раствора
- 4) 0,5 – 2,0 мл/кг (0,03 – 0,1 мг/кг) приготовленного раствора

104. Выберите основными путями введения адреналина при реанимации новорожденного в родильном зале являются?

- 1) внутривенный
- 2) эндотрахеальный
- 3) внутримышечный
- 4) внутривенный, эндотрахеальный

105. После восстановления свободной проходимости дыхательных путей и тактильной стимуляции у новорожденного установилось регулярное самостоятельное дыхание. Выберите вслед за этим следует?

- 1) начать ингаляцию кислорода через лицевую маску
- 2) оценить цвет кожных покровов
- 3) оценить частоту сердечных сокращений
- 4) удалить содержимое желудка

106. После отсасывания слизи из ротовой полости и носовых ходов и тактильной стимуляции у новорожденного нет самостоятельного дыхания. Назовите Ваше следующее действие?

- 1) оценить частоту сердечных сокращений
- 2) оценить цвет кожных покровов
- 3) ввести зонд в желудок и отсосать его содержимое
- 4) начать ИВЛ с помощью дыхательного мешка и маски

107. После восстановления проходимости дыхательных путей и тактильной стимуляции новорожденный дышит, но частота сердечных сокращений 80 ударов в минуту. Укажите в этом случае необходимо?

- 1) начать ИВЛ с помощью дыхательного мешка и маски
- 2) начать ингаляцию кислорода через лицевую маску
- 3) начать непрямой массаж сердца
- 4) ввести атропин под язык

108. Укажите ведение ротового воздуховода при проведении масочной ИВЛ новорожденному в родильном зале показано при?

- 1) двусторонней атрезии хоан
- 1) атрезии пищевода
- 2) синдроме Пьера-Робина
- 3) двусторонней атрезии хоан и синдроме Пьера - Робина

109. Перечислите показаниями к ИВЛ новорожденному в родильном зале, при условии завершения начальных мероприятий (высушивания кожных покровов, санации верхних дыхательных путей, тактильной стимуляции дыхания), являются:

- 1) отсутствие самостоятельного дыхания
- 2) брадикардия менее 100 ударов в минуту
- 3) судорожное дыхание
- 4) отсутствие самостоятельного дыхания, брадикардия менее 100 ударов в минуту, судорожное дыхание

110. Перечислите для принятия решения о последующих действиях в процессе оказания реанимационной помощи новорожденному в родильном зале необходимо оценивать следующие признаки?

- 1) частоту сердечных сокращений
- 2) наличие/отсутствие самостоятельного дыхания
- 3) цвет кожных покровов
- 4) частоту сердечных сокращений, наличие/отсутствие самостоятельного дыхания, цвет кожных покровов

112. Выберите основными эффектами, ожидаемыми при введении адреналина при реанимации новорожденного в родильном зале, являются?

- 1) периферическая вазоконстрикция;
- 2) улучшение микроциркуляции;
- 3) увеличение силы и частоты сердечных сокращений;
- 4) периферическая вазоконстрикция, увеличение силы и частоты сердечных сокращений

113. Укажите препарат при использовании которого могут наблюдаться побочные эффекты в виде тахикардии, судорог, возбуждения, рвоты, гипергликемии:

- 1) глюконат кальция
- 2) эуфиллин
- 3) оксипутират натрия
- 4) магния сульфат

114. Выберите для профилактики СДР новорожденного женщинам с угрозой преждевременных родов предпочтительнее вводить?

- 1) гидрокортизон
- 2) преднизолон
- 3) дексаметазон
- 4) тиреоидин

115. Определите наиболее эффективное мочегонное средство, применяемое в комплексе лечения бронхолегочной дисплазии (БЛД)?

- 1) лазикс (фуросемид)
- 2) спиронолактон (верошпирон)
- 3) гипотиазид (хлортиазид)
- 4) диакарб

116. Определите при назначении допмина в дозе 2,0-5,0 мкг/(кг в мин) наиболее часто регистрируемый клинический симптом у доношенных детей?

- 1) увеличение диуреза
- 2) тахикардия
- 3) артериальная гипертензия
- 4) гипергликемия

117. Выберите причиной возникновения синдрома рвоты молоком при псевдопилоростенозе является?

- 1) генетический порок зоны привратника
- 2) пептический стеноз привратника
- 3) мембранозный стеноз привратника
- 4) биохимический дефект стероидогенеза

118. Определите Противопоказанием к применению метода дыхания с положительным давлением на выдохе в лечении дыхательной недостаточности у новорождённых детей является?

- 1) синдром аспирации мекония
- 2) внутриутробная пневмония
- 3) пневмоторакс
- 4) РДСН

119. Выберите при развитии у ребенка напряженного пневмоторакса в первую очередь необходимо?

- 1) начать ингаляцию 100% кислорода
- 2) начать методику СДППД
- 3) выполнить однократную пункцию плевральной полости и удалить из нее воздух шприцем
- 4) выполнить плевральную пункцию и наладить активный дренаж плевральной полости.

120. Найдите вторичной асфиксии у новорожденного врачебная тактика должна быть следующей?

- 1) поднять головной конец кровати и обеспечить адекватную оксигенацию
- 2) немедленно интубировать трахею и начать аппаратную ИВЛ
- 3) восстановить свободную проходимость дыхательных путей, начать вспомогательную масочную ИВЛ, при отсутствии эффекта интубировать трахею и начать аппаратную ИВЛ
- 4) поместить ребенка в кислородную палатку, опустить головной конец кровати и ввести дыхательные analeптики.

121. Определите стадии децентрализации кровообращения при гиповолемическом шоке характерны следующие изменения?

- 1) значительное снижение артериального давления и объема циркулирующей крови, низкое центральное давление, тахикардия
- 2) нормальное артериальное давление, сниженный объем циркулирующей крови, нормальное центральное давление, тахикардия
- 3) повышенное артериальное давление, нормальный объем циркулирующей крови, высокое центральное давление, брадикардия
- 4) нормальное артериальное давление, высокий объем циркулирующей крови, нормальное центральное давление, тахикардия

122. Какое заболевание необходимо исключить в первую очередь при возникновении гипертермии у недоношенных детей с массой тела менее 2000 грамм?

- 1 сепсис
- 2 гнойный менингит
- 3 кишечную инфекцию
- 4 пневмонию

123. Укажите наиболее частой причиной повышения содержания углеводов в кале у недоношенных детей
1 рвичный генетический дефект
2 транзиторная лактазная недостаточность как результат незрелости
3 вторичная лактазная недостаточность, развившаяся на фоне затяжных кишечных инфекций
4 диета, богатая углеводами

124. Укажите наиболее частый путь инфицирования при постнатальной пневмонии у недоношенных детей является?

- 1 гематогенный
- 2 лимфогенный
- 3 бронхогенный
- 4 смешанный

125. Укажите при выхаживании недоношенных новорожденных с массой тела 1500 герпес в первый день жизни температуру в кювете необходимо поддерживать в пределах (°C)?

- 1 30-31° C
- 2 32-34° C
- 3 35-36° C
- 4 36-37° C

126. Укажите наиболее частую локализацию внутрочерепных кровоизлияний у недоношенных детей?

- 1 субдуральные
- 2 эпидуральные
- 3 в боковые желудочки мозга
- 4 в вещество мозга

127. Укажите частым осложнением у недоношенных детей, находившихся на ИВЛ, при использовании 100% кислорода, являются:

- 1 БЛД,, ретролентальная фиброплазия
- 2 дисплазия сердца, ретинопатия
- 3 недифференцированные соединительно-тканые дисплазии
- 4 РДС новорожденных

128. Укажите недоношенных детей с массой тела при рождении менее 1000 г для поддержания энергетического обмена на первой неделе жизни используют раствор глюкозы?

- 1 5%
- 2 10%
- 3 15%
- 4.20%

129. Укажите максимально допустимая потеря массы тела у недоношенных детей с массой тела при рождении менее 1500 наблюдается?

1. до 7-8 дня жизни
2. до 10 дня
3. до 14 дня
4. до 16 дня

130. Какая форма атрезии пищевода встречается наиболее часто?

1. оба конца пищевода слепые
2. оба конца сообщаются с трахеей
3. верхний конец пищевода сообщается с трахеей, нижний заканчивается слепо
4. верхний конец пищевода заканчивается слепо, нижний сообщается с трахеей

131. Какой эффект вызывает комбинация двух бактерицидных антибиотиков?

1. усиление токсических реакций
2. синергический эффект

3. антагонизм
 4. сенсibilизация
132. Какой из перечисленных признаков обладает следующими свойствами: препятствует переходу протромбина в тромбин, снижает активность тромбина, замедляет время свертывания крови, нейтрализуется протаминсульфатом?
1. трасилол
 2. гепарин
 3. Е-аминокапроновая кислота
 4. фибринолизин
133. Какой препарат увеличивает силу сердечных сокращений без возрастания потребности миокарда в кислороде?
1. эуфиллин
 2. дигоксин
 3. адреналин
134. Какие показатели будут наиболее информативными для диагностики адреногенитального синдрома при их определении в минимальном количестве сыворотке больного?
1. С-реактивный белок
 2. белковые фракции
 3. уровень калия, натрия и сахара
 4. содержание кальция
135. К какому классу иммуноглобулинов относятся резус-антитела, продуцируемые в организме матери и циркулирующие у плода?
1. IgA
 2. IgM
 3. IgG
 4. IgE
136. Какие изменения со стороны мозга отмечаются у недоношенных новорожденных, перенесших асфиксию в родах?
1. перивентрикулярные кровоизлияния
 2. перивентрикулярная лейкомаляция
 3. субарахноидальные кровоизлияния
 4. все ответы правильные
137. Какой из перечисленных признаков характерен для геморрагической болезни новорожденного?
1. повышенный фибринолиз
 2. тромбоцитопения
 3. уменьшение в крови уровня глобулинов (VIII, IX, X факторов)
 4. снижение протромбинового комплекса
138. Какие микробные штаммы из перечисленных наиболее значимы для возникновения кишечных инфекций у доношенных новорожденных?
1. эндогенная флора
 2. материнская флора
 3. госпитальные штаммы
 4. все в равной степени
139. При каком ведущем септическом очаге электролитные нарушения наиболее выражены?
1. флегмоне
 2. энтероколите
 3. деструктивной пневмонии
 4. гнойном менингите
140. Какую патологию следует исключить в первую очередь при развитии судорожного синдрома у новорожденного ребенка в возрасте 5-6 суток?
1. родовую травму ЦНС
 2. порок развития головного мозга
 3. метаболические нарушения
 4. гнойный менингит
141. На какой срок назначается гормональная терапия после выведения ребенка из кризиса надпочечниковой недостаточности при адреногенитальном синдроме?
1. на 1 месяц
 2. на 3 месяца
 3. на 6 месяцев
 4. пожизненно
142. Какая патология желудочно-кишечного тракта наиболее часто встречается у новорожденных, перенесших асфиксию в родах?
1. пилороспазм
 2. халазия пищевода
 3. высокая кишечная непроходимость
 4. некротизирующий энтероколит

143. Девочка от первой беременности, срок гестации 42 недели. Беременность протекала с гестозом в третьем триместре. Безводный период 6 часов. Ребенок закричал масса тела 3450 г., длина 49 см. Оценка по шкале Апгар 4/7 баллов. Околоплодные воды грязные. Состояние ребенка после рождения оценено как среднетяжелое, за счет перенесенной асфиксии. Ребенок переведен в ПИТ. Через час состояние ребенка ухудшилось, за счет дыхательных нарушений. Появился акроцианоз, сатурация 92%. Кислородзависимость. Дыхание с участием вспомогательной мускулатуры, стонет. Дыхание проводится по всем полям, учащено. ЧД до 74 в минуту. Тоны сердца ритмичные, ЧСС 148 в минуту. Живот мягкий. Предположите наиболее оценку степени тяжести дыхательных нарушений через час после рождения по шк. Даунса?

- 1) 2-3
- 2) 3-4
- 3) 5-6 +

144. Повторнородящая женщина поступила в срок в начале родовой деятельности. Вскоре после поступления произошел разрыв околоплодных оболочек, околоплодные воды содержат меконий. Роды через естественные родовые пути. Сразу после рождения у ребенка отмечались мышечная гипотония и минимальные дыхательные движения. Масса при рождении 3950 г. Какова последовательность реанимационных мероприятий?

- 1) Ввести эндотрахеальную трубку, санировать ВДП меконияльным аспиратором
- 2) Ввести эндотрахеальную трубку, вентиляция под положительным давлением
- 3) Санировать ВДП аспирационным зондом, вентиляция под положительным давлением
- 4) Санировать бронхи с помощью меконияльного аспиратора

145. Ребенок родился на сроке гестации 38 недель. Беременность первая, протекала на фоне угрозы прерывания в первом триместре. Роды оперативные. Оценка по Апгар 6/7 баллов. Вес – 3400 г, длина – 50 см. С момента рождения состояние ребенка тяжелое, за счет перенесенной асфиксии. Крика нет, после реанимационных мероприятий – неохотный, слабый. Кожные покровы с цианотичным оттенком. Дыхание проводится по всем полям, ослабленное, отмечается умеренное втяжение грудной клетки. ЧД до 66 в 1 мин. Тоны сердца громкие, ритмичные. ЧСС 160 в 1 мин. Живот мягкий. Отходит меконий. Предположите наиболее оценку степени тяжести дыхательных нарушений через час после рождения по шк. Даунса?

- 1) 3-4
- 2) 4-5
- 3) 5-6
- 4) 6-7

146. Укажите доношенных новорожденных, перенесших асфиксию в родах, самым частым вариантом поражения ЦНС является ?

- 1) Субдуральное кровоизлияние
- 2) Субарахноидальное кровоизлияние
- 3) Перивентрикулярное кровоизлияние
- 4) Отек мозга

147. Однойяцевые близнецы находятся в родильном доме. Из анамнеза известно, что матери 21 год. Настоящая беременность первая, протекала без патологии. Роды преждевременные, на 35-й неделе гестации, двойней. Масса тела первого близнеца 1950 г, длина – 42 см, оценка по шкале Апгар 5/7 баллов; второго – 2300 г, 46 см и 6/7 баллов. При первичном осмотре у второго ребенка кожные покровы эритематозные, акроцианоз, подкожно-жировой слой развит достаточно, со стороны нервной системы – умеренный синдром угнетения. Дыхание проводится по всем полям, тахипноэ до 70 в минуту. Втяжение нижней апертуры грудной клетки при дыхании. Тоны сердца ритмичные, приглушены, ЧСС 142 в минуту. Живот мягкий. Печень выступает из-под края реберной дуги на 2см. Отходит меконий. Поставьте предварительный диагноз ?

- 1) Асфиксия умеренной степени
- 2) Асфиксия тяжелой степени
- 3) Внутриутробная пневмония
- 4) Аспирационная пневмония

148. Ребенок Б., мальчик, 2 сутки жизни, срок гестации 30 недель, Мт-1150, находится в палате интенсивной терапии, в кувезе, на респираторной терапии увл. О2 через носовые канюли. Через 30 минут после кормления у ребенка отмечается апное, проведены реанимационные мероприятия, дыхание не восстановлено, ребенок заинтубирован и взят на аппарат ИВЛ в режиме принудительной вентиляции. На какие стартовые параметры ИВЛ необходимо взять ребенка?

- 1) ЧД-30, РiP-10, Tin-0.4, Рееp-2, поток О2-5
- 2) ЧД-40, РiP-12, Tin-0.4, Рееp-3, поток О2-6
- 3) ЧД-50, РiP-15, Tin-0.4, Рееp-4, поток О2-6
- 4) ЧД-60, РiP-18, Tin-0.5, Рееp-2, поток О2-6

149. Ребенок родился от 2-й беременности, которая протекала с нефропатией II ст. Роды срочные, масса при рождении 2800, с оценкой по шкале Апгар 5-7 баллов, по шкале, Downes 4-5 баллов. С рождения дыхание ребенка неравномерное, аритмичное с незначительным втяжением межреберных промежутков, периодически возникает приступообразный кашель. Во время первого кормления у ребенка возник приступ вторичной асфиксии. Из носа и полости рта выделяется пена, жидкость. При аускультации в легких выслушиваются

разнокалиберные влажные хрипы, количество которых резко уменьшилась после отсасывания содержимого дыхательных путей. При перкуссии ясный легочный звук. Поставьте предварительный диагноз ?

- 1) Трахеопищеводный свищ
- 2) Синдром аспирации мекония
- 3) Болезнь гиалиновых мембран
- 4) Врожденная пневмония

150. Определите оценку новорожденных после проведения первого шага реанимации включает?

- 1) дыхание, ЧСС, оксигенация
- 2) дыхание, ЧСС, мышечный тонус, цвет кожи
- 3) дыхание, ЧСС, цвет кожи
- 4) дыхание, мышечный тонус, доношенность, оксигенация

151. Какие участки спинного мозга чаще всего повреждаются при родах в ягодичном предложении?

- 1) верхний и средний шейный
- 2) нижний шейный и верхний грудной
- 3) верхний грудной и средний грудной
- 4) нижний грудной и поясничный

152. Какие участки спинного мозга чаще всего повреждаются при родах в головном предложении?

- 1) верхний и средний шейный
- 2) нижний шейный и верхний грудной
- 3) верхний грудной и средний грудной
- 4) нижний грудной и поясничный

153. У ребенка с Мг- 3800,0 на 3 часы жизни отмечается мягкий поверхностный отек, неограниченный линиями черепных швов, сопровождающий заметным изменением формы головы? Поставьте предварительный диагноз ?

- 1) Подкожная гематома головы
- 2) Кефалогематома
- 3) Субапоневротическое кровоизлияние
- 4) Субдуральное кровоизлияние

154. У новорожденного в возрасте 4-х часов определяется распространенный отек мягких тканей в области затылочных костей черепа мягко-эластической консистенции, синюшного цвета с множеством петехий. Состояние стабильное, сосет активно. Из анамнеза известно, что роды первые, стремительные. Поставьте наиболее предварительный диагноз ?

- 1) Флегмона волосистой части головы
- 2) Родовая опухоль
- 3) Перелом костей черепа
- 4) Ушиб теменной области

155. У новорожденного при рождении отсутствуют признаки дыхания, он бледен, не реагирует на раздражение, пульс около 84 ударов в минуту, конечности свисают Поставьте предварительный диагноз ?

- 1) асфиксия средней степени тяжести
- 2) асфиксия тяжелой степени тяжести
- 3) Мертворожденный
- 4) респираторный дистресс синдром

156. Ребенку 5 дней, извлечен щипцами. При осмотре малоактивен, сосет хорошо, крик громкий. Левая рука прижата к боку, движения в ней отсутствуют, беспокойство при пеленании, вялый парализованный верхних конечностей. Поставьте предварительный диагноз?

- 1) перелом левой ключицы
- 2) перелом левого плеча
- 3) паралич Эрба-Дюшена
- 4) спинальная родовая травма с левосторонним гемипарезом

157. Левая рука новорожденного ребенка приведена к туловищу, разогнута в локтевом суставе, повернута внутрь, ротирована в плечевом суставе, пронирована в предплечье, кисть в ладонном сгибании и повернута назад и кнаружи. Голова наклонена и повернута. Шея кажется короткой с большим количеством поперечных складок и упорным мокнутием. Поставьте предварительный диагноз?

- 1) Паралич Дежерин—Клюмпке
- 2) Синдром Кофферата
- 3) Синдрома Бернара—Горнера
4. Паралич Дюшенна—Эрба

158. У новорожденного ребенка в области теменной кости отмечается упругая опухоль. Образование не переходит на соседнюю кость, не пульсирует, не имеет валик периферии: Какой из перечисленных патологии следует предположить у пациента:

- 1) Кефалогематома
- 2) Мозговая грыжа
- 3) Абсцесс
- 4) Флегмона

159. У новорожденного сразу после рождения отмечается грубое нарушение функции правой руки в дистальном отделе. Мышечный тонус в дистальных отделах на стороне поражения резко снижена, движение в локтевом суставе отсутствует, движения в плечевом сохранены. Рефлекс Бабкина отсутствует, рефлекс Моро снижен. При осмотре кисть бледна, холодная на ощупь. Имеет форму «когтистой лапки». Поставьте предварительный диагноз?

- 1) Паралич Дюшена-Эрба
- 2) синдром Кофферата
- 3) паралич Керера

4) нижний дистальный паралич Джерин-Клюмпке

160. У новорожденного весом 4200 г в возрасте двух дней определяется болезненность при движении правой руки, отек и крепитация в области поражения. Рефлекс Моро справа не вызывается.

Поставьте предварительный диагноз?

- 1) Перелом ключицы
- 2) Ушиб мягких тканей
- 3) Перелом плечевой кости
- 4) Церебральная ишемия

161. У новорожденного ребенка, родившегося с массой тела 2700,0, рост 48 см, диагностировано субарахноидальное кровоизлияние. Укажите частую причину субарахноидального кровоизлияния:

- 1) Нарушения целостности менингеальных сосудов
- 2) Деформации черепа со смещением его пластин
- 3) Трещины и перелома костей свода черепа с разрывом сосудов эпидурального пространства
- 4) Повреждения концевых ветвей передних и задних мозговых артерий

162. Новорожденному ребенку, с массой тела 3100,0, рост 47 см выставлен диагноз “эпидуральное кровоизлияние”.

Укажите частую причину эпидурального субарахноидального кровоизлияния:

- 1) Нарушения целостности менингеальных сосудов
- 2) Деформации черепа со смещением его пластин
- 3) Трещины и переломы костей свода черепа с разрывом сосудов эпидурального пространства
- 4) Повреждения концевых ветвей передних и задних мозговых артерий

163. Новорожденный, 2-день жизни, беспокойный, отмечается гиперестезия кожи, тремор конечностей, гиперрефлексия, горизонтальный нистагм. Поставьте предварительный диагноз?

- 1) Синдром повышенной нервно-рефлекторной возбудимости
- 2) Парез лицевого нерва
- 3) Перелом ключицы
- 4) Родовая опухоль

164. Ребенку 7 дней, извлечен щипцами. При осмотре малоактивен, сосет хорошо, крик громкий. Левая рука прижата к боку, ротирована, движения в ней отсутствуют, беспокойство при пеленании, вялый парализованный верхних конечностей. Диагноз у ребенка: перелом левой ключицы. Укажите целесообразная тактика лечения новорожденного?

- 1) Иммобилизация ключицы
- 2) Витамины
- 3) Гормоны
- 4) Физиопроцедуры

165. Новорожденному ребенку придали нужное положение, произвели отсасывание содержимого из верхних дыхательных путей, провели тактильную стимуляцию. Вы оценили его дыхание как нормальное. Каков следующий шаг по оценке состояния ?

- 1) Оценить ЧСС
- 2) Оценить дыхание повторно
- 3) Оценить кожные покровы
- 4) Начать ИВЛ

166. Маме 16 лет, роды стремительные. Состояние ребенка очень тяжелое: стонет, срыгивает, гиперестезия, судорожная готовность. Выявлена гипотония мышц, тремор подбородка, конечностей, горизонтальный нистагм, положительный симптом Грефе. В ликвограмме – большое количество белка и эритроцитов, свежих и измененных. Какое заболевание вероятно у пациента?

- 1) внутричерепная родовая травма, субарахноидальное кровоизлияние
- 2) родовая травма, кефалогематома
- 3) менингоэнцефалит
- 4) перинатальное поражение мозга, гипертензионный синдром

167. У новорожденного ребенка отмечаются тонические судороги, парез взора, апноэ, крупноразмашистый тремор, тахикардия. При перемене положения тела нарастают дыхательные расстройства. На УЗИ мозга асимметрия желудочков. Какое заболевание вероятно у пациента?

- 1) эпидуральная гематома слева
- 2) эпидуральная гематома справа
- 3) субарахноидальное кровоизлияние
- 3) желудочковое кровоизлияние

168. Новорожденный ребенок был выписан из родильного дома на 3-сутки жизни. Роды затяжные, вес при рождении 4000 гр, в родах отмечалось затруднение выведения плечиков. Дома мама отметила, что правая кисть ребенка бледная, с цианотичным оттенком, холодная. Движения в плечевом суставе сохранены, рефлекс Моро снижен, рефлексы Бабкина и хватательный отсутствуют. Какое состояние развилось у новорожденного?

- 1) парез диафрагмы
- 2) паралич Дежерин-Клюмпке
- 3) паралич Дюшена-Эрба

4) тотальный паралич верхней конечности

169. Ребенку 7 дней, извлечен щипцами. При осмотре малоактивен, сосет хорошо, крик громкий. Левая рука прижата к боку, ротирована, движения в ней отсутствуют, беспокойство при пеленании, вялый парализованный верхних конечностей. Диагноз у ребенка: перелом левой ключицы. Укажите подходящий лечения новорожденного?

1) Имобилизация ключицы

2) Витамины

3) Гормоны

4) Физиопроцедуры

170. Укажите что из ниже перечисленного наиболее характерным симптомом является для родовой травмы у новорожденного?

1) изменение сознания

2) парез взора

3) мышечная гипотония

4) судорожные пароксизмы

171. У новорожденного весом 4200 г в возрасте двух дней определяется болезненность при движении правой руки, отек и крепитация в области правой ключицы. Рефлекс Моро справа не вызывается. Поставьте предварительный диагноз?

1. Перелом ключицы справа

2. Перелом плечевой кости

3. Церебральная ишемия

4. Парез Эрба-Дюшенна

172. У двухдневного новорожденного отмечаются гиперестезия кожи, тремор конечностей, гиперрефлексия, горизонтальный нистагм, спонтанный рефлекс Моро. Сосет активно, не срыгивает. Общее состояние удовлетворительное, предварительный диагноз: Церебральная ишемия I степени, синдром гипервозбудимости ЦНС. Определите план лечение которое необходимо назначит?

1. поддержание мозгового кровотока, обязательная антибиотикотерапия

2. оксигенотерапия, дегидратационная, коррекция метаболических нарушений

3. охранительный режим, оксигенотерапия, антигеморрагическая терапия

4. охранительный режим, антигеморрагическая терапия (вит. К), седативная терапия

173. Ребенок на 7-е сутки жизни переведен в отделение патологии новорожденных с диагнозом «Церебральная ишемия II степени, синдром возбуждения». На 10-е сутки состояние резко ухудшилось, стал запрокидывать голову назад, симптом Грефе положительный, гиперестезия, ригидность затылочных мышц, резкое беспокойство, гипертермия (до 39⁰ С). Какие обследования необходимы для уточнения диагноза?

1. Глазное дно

2. Групповая и резус-принадлежность

3. Люмбальная пункция

4. Анализ крови на билирубин

174. Ребенок родился в ягодичном предлежании, с массой 4500 гр. При первичном осмотре замечено, что правая рука лежит вдоль туловища, плечо приведено и ротировано внутрь, кисть в ладонной флексии. О какой патологии можно думать и какое лечение приемлемо в данном случае?

1. Повреждения шейного отдела спинного мозга + электрофорез с эуфиллином

2. Остеомиелит правой плечевой кости + антибиотикотерапия

3. Переломе правой ключицы + иммобилизация по «Дезо»

4. Перинатальном поражении ЦНС + охранительный режим, антигеморрагическая терапия (вит. К), седативная терапия

175. У ребенка, родившегося на 6 недель раньше срока, выявлены: кожа розово-цианотичная, небольшая мышечная гипотония и гипорефлексия, тремор подбородка, горизонтальный нистагм, негрубое сходящееся косоглазие при перемене положения, симптом «кукольной головки», приступы асфиксии, мелкопузырчатые хрипы с обеих сторон, брадикардия и приглушенность сердечных тонов, умеренная гепатоспленомегалия. Какая патология, помимо недоношенности, вероятно в данном случае?

1. Порок развития дыхательной системы

2. Порок развития сердечно-сосудистой системы

3. Внутриутробная пневмония

4. Натальная травма шейного отдела спинного мозга

176. У новорожденного ребенка, родившегося в асфиксии, выявлено неритмичное дыхание. После восстановления проходимости дыхательных путей и тактильной стимуляции установилось регулярное самостоятельное дыхание. Что следует провести следующим этапом?

1. начать ингаляцию кислорода через лицевую маску

2. оценить цвет кожных покровов

3. оценить частоту сердечных сокращений

4. удалить содержимое желудка

177. Ребенок родился с массой тела 2000 г, при сроке беременности 34 недели. Оценка по шкале Апгар 7-8 баллов. Оценка по шкале Сильвермана 0-1 балл. Поставьте предварительный диагноз?

1. Недоношенность 34 недели

2. Недоношенность 34 недели. Малая масса тела при рождении

3. 34 недели. Асфиксия новорожденного легкой степени

4. Недоношенность 34 недели. РДС легкой степени

178. Ребенок от III беременности, протекавшей на фоне хронической фетоплацентарной недостаточности, анемии II степени, острог респираторного заболевания в I и III триместрах, от II родов, в 28 недель. Родился мальчик, с весом 800 грамм, в тяжелой степени асфиксии. Обильное лануго, подкожно-жировой слой истончен повсеместно, ушные раковины мягкие, швы и малый родничок открыты, яички не опущены в мошонку, пупочное кольцо низко расположено. Поставьте предварительный диагноз?

1. Живорожденный нежизнеспособный плод
2. Живорожденный ребенок, недоношенность III степени
3. Недоношенность III степени, малая масса тела при рождении, нежизнеспособный плод
4. Недоношенность IV степени, жизнеспособный ребенок

179. У недоношенного новорожденного со сроком гестации 34 недель, на 21 день жизни в анализе крови: Нв- 50 г/л. Какая тактика ведения больного целесообразна?

1. Переливание эритроцитарной массы
2. Переливание свежемороженой плазмы
3. Препараты железа
4. Переливание цельной крови

180. Тактика ведения больного целесообразна?

1. Переливание эритроцитарной массы.
2. Назначение витамина E
3. Назначение рекомбинантного эритропоэтина
4. Переливание цельной крови

181. Определите что из ниже перечисленного используется для расчета питания недоношенному ребенку с внутриутробной гипотрофией, если его толерантность к пище неизвестна?

1. Фактический вес
2. Долженствующий вес
3. Вес при рождении
4. Одну вторую долженствующего веса

182. У недоношенного новорожденного 1 день, частота дыхания 70 в 1 мин, отмечается западение межреберных промежутков и грудины, стонущее дыхание. Грудная клетка бочкообразной формы, перкуторно разряжен, в анализе крови без патологии. Какие изменения на рентгенограмме вероятны у данного больного?

1. Снижение прозрачности легкого со смещением органов средостения в пораженную сторону
2. Ретикуло-нодозная сетка на фоне повышенной прозрачности легочных полей
3. Точечные уплотнения, чередующиеся с зонами просветления на фоне понижения прозрачности легочных полей
4. Прозрачность легочных полей понижена, сосудистый рисунок усилен

183. Укажите клинические симптомы, позволяющие заподозрить гипотиреоз при рождении?

1. сухость кожи, мышечная гипотония, склонность к запорам
2. макроглоссия, низкий голос, брадикардия
3. затаившаяся желтуха
4. специфических симптомов при рождении нет

184. Какой из перечисленных показателей имеет наибольшее практическое значение для выявления признаков билирубиновой интоксикации и решения вопроса о проведении заменного переливания крови у недоношенного ребенка с конъюгационной гипербилируминемией?

1. интенсивность желтухи
2. неврологическая симптоматика
3. концентрация билирубина в сыворотке крови
4. окраска стула и мочи

185. Какие мероприятия необходимо провести при развитии у ребенка напряженного пневмоторакса?

1. начать ингаляцию 100% кислорода
2. начать методику СДППД
3. выполнить однократную пункцию плевральной полости и удалить из нее воздух шприцем
4. выполнить плевральную пункцию и наладить активный дренаж плевральной полости

186. Укажите скрытые минимальные судороги или малые субтильные судороги проявляются?

1. ритмичными подергиваниями конечностей или различных мышечных групп
2. фиксированной позой со сгибанием верхних и разгибанием нижних конечностей, тоническое напряжение головы, кратковременная фиксация взора
3. повторяющимся миганием глаз, фиксацией взора, жевательными движениями, почмокиванием, зеванием, «езда на велосипеде» или «плавание»
4. непроизвольное сокращение мышц, тризм, опистотонус, крепко сжатые кулачки

187. Укажите при наличии сахарного диабета у матери новорожденному необходимо определить уровень глюкозы?

1. к 4 часам жизни, после начала кормления
2. к 2 часам жизни, после начала кормления
3. немедленно после рождения
4. к 12 часам жизни, после начала кормления.

188. Укажите наиболее частыми клиническими проявлениями врожденного токсоплазмоза является?

- а. энцефалит, гидроцефалия, хориоретинит, гепатомегалия
- б. пороки сердца, микроцефалия, катаракта, нарушение слуха
- в. гепатоспленомегалия, микроцефалия, катаракта, хориоретинит, анемия
- г. конъюнктивит, кератит, отит, пневмония
- д. гепатомегалия, пороки сердца, отит, анемия.

189. Укажите наиболее частыми клиническими проявлениями врожденной краснухи является:

- 1. пороки сердца, микроцефалия, катаракта, нарушение слуха
- 2. энцефалит, гидроцефалия, хориоретинит, гепатомегалия
- 3. гепатоспленомегалия, микроцефалия, катаракта, хориоретинит, анемия
- 4. конъюнктивит, кератит, отит, пневмония

190. Укажите ранняя диагностика ВИЧ - инфекции у младенца, рожденного от ВИЧ+матери проводится:

- 1. методом ПЦР на ДНК ВИЧ в возрасте 48 часов после рождения
- 2. методом ИФА в возрасте 48 часов после рождения
- 3. экспресс - диагностика методом ИФА сразу после рождения
- 4. методом ПЦР на ДНК ВИЧ в возрасте 4-6 недель после рождения

191. Вакцинацию новорожденных, рожденных от ВИЧ-инфицированных матерей необходимо проводить?

- 1. всем детям, не имеющих симптомов ВИЧ вакциной БЦЖ в роддоме по тому же графику, как и других новорожденных
- 2. всем детям, не имеющих симптомов ВИЧ, не вакцинировать в роддоме
- 3. всем детям, не имеющих симптомов ВИЧ, вакцинацию следует отложить до 2 мес.
- 4. всем детям, не имеющих симптомов ВИЧ, вакцинацию следует отложить до 2 мес, после пробы Манту с 2 ТЕ

192. Мальчик с массой тела 1100,0 гр, получает сцеженное молоко по 3,0 мл каждые 3 часа через НГЗ. Рассчитайте максимальную дозу 20% жиров для новорожденного после 14 суток жизни гр в мл.?

- 1. 15
- 2. 16
- 3. 17
- 4. 19

193. Рассчитайте дозу магния в парентеральном питании для новорожденного на 2 с/ж с массой тела 1500,0 гр в объёме полного парентерального питания в мл?

- 1. 0.5
- 2. 0.15
- 3. 0.25
- 4. 35
- д. 0.45

194. Какова максимальная суточная потребность жидкости у доношенных новорожденных в 1 месяц жизни в мл/кг/сут?

- 1) 120
- 2) 140
- 3) 160
- 4) 180

195. Девочка В., азиаткой национальности. Состояние ребенка удовлетворительное. Кожные покровы обычной окраски. Во время осмотра у ребенка в области поясницы, крестца, на ягодицах выявлены синие пятна размером до 5см. Пятна лишены волосяного покрова, не имеют инфильтративной основы. Поставьте наиболее вероятный диагноз ?

- 1. Телеангиоэктазия
- 2. Гемангиома
- 3. «Монгольские» пятна
- 4. Нейрокожный меланоз

196. Мальчик О. возраст 1 день. Маме 23 года, здоровая. У сестры данной женщины ихтиоз. Состояние ребенка с рождения очень тяжелое. Ребенок угнетен. Гипотония мышц, гипорефлексия. Кожные покровы напоминают кожу змеи. Ребенок покрыт твердым, беловато-сероватым роговым панцирем. Веки вывернуты (эктропион) уши, нос и рот заполнены массивными чешуе-корками, нос и ушные раковины деформированы, рот зияет ("Рыбный рот"). Поставьте наиболее вероятный диагноз ?

1. Врожденный ихтиоз
2. небуллезная эритродермия Брока
3. синдром Нерзертонга
4. синдром Руда

197. Мальчик Б., 5 дней. Состояние удовлетворительное. При осмотре на 5-й день жизни кожные покровы обычной окраски, в области естественных складок выявлена мокнущая краснота кожи с эрозиями, в некоторых местах язвочки. Укажите из ниже перечисленного причина данного заболевания кожи?

1. Дефект ухода
2. Внутриутробная инфекция
3. Нарушения обмена
4. Врожденная патология

198. Мальчик А. в возрасте 2 дня жизни находится в отделении реанимации. Состояние ребенка очень тяжелое. Ребенок угнетен. Не сосет, кормится через зонд. В легких явления пневмонии. Отмечаются признаки менингоэнцефалита. Ребенку выставлен диагноз Неонатальный сепсис У ребенка в области бедер, икроножных мышц, стоп, лобка определяются диффузные плотные отеки. Кожа над участками поражения напряжена, бледная, с цианотичным оттенком, холодная на ощупь, не собирается в складку. На месте надавливания пальцем остается ямка. Выберите какое заболевание кожи НАИБОЛЕЕ вероятно ?

1. Склерема
2. Адипонекроз
3. Потница
4. Телеангиоэктазия

199. Девочка К., 8 дней, поступила в отделение патологии новорожденных. На 8-й день педиатр обнаружила пузыри на туловище, ребенок был госпитализирован. Состояние средней тяжести, вялая, сосет неохотно, срыгивает, температура тела 37,4 - 37,6°C. На коже туловища, бедрах на инфильтрированном основании имеются полиморфные окруженные венчиком гиперемии, вялые пузыри, диаметром до 1 см, с серозно-гнойным содержимым. На месте вскрытых элементов - эрозивные поверхности покрытые сухой корочкой. Поставьте наиболее вероятный диагноз ?

1. Эксфолиативный дерматит Риттера
2. Везикулопустулез.
3. Герпетическая инфекция
4. Нейрокожный меланоз

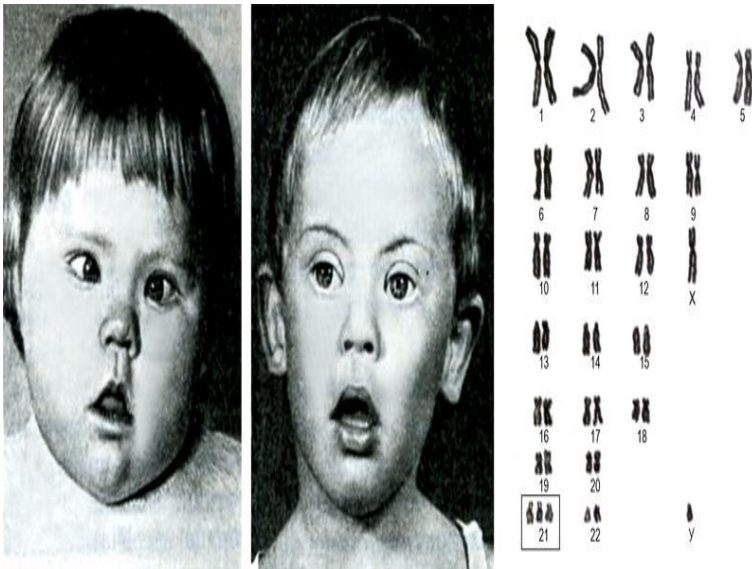
200. Девочка А., в возрасте 2 дней, находится в род. доме. Ребенку выставлен диагноз везикулопустулез. Определите тактику неонатолога при выявлении везикулопустулеза у ребенка в род. доме?

1. Ребенка выписывают домой
2. Изолируют в отдельную палату
3. Переводят в специализированное отделение
4. Переводят в реанимационное отделение

201. У новорожденного ребенка на коже ягодиц, бедер, в складках в области шеи появились мелкие поверхностно расположенные пузырьки с мутным содержимым. Имеются эрозии покрытые корочкой на месте лопнувших пузырей. Поставьте наиболее вероятный диагноз ?

1. Везикулопустулез
2. Пемфигус
3. Дерматит Риттера
4. Эритродермия Лейнера

202. На снимке изображен НАИБОЛЕЕ часто диагностируемый хромосомный синдром, с характерными чертами и набором хромосом (трисомия XXI хромосомы). Ваш предварительный диагноз?



1. Синдром Патау
2. Синдром Марфана
3. Синдром Шершевского- Тернера
4. Синдром Дауна

203. На снимке изображен пациент с синдромом трисомии хромосомы XVIII, с характерными чертами (долихоцефалия, низко посаженные ушные раковины, сгибательная деформация пальцев, перекрыванием пятого пальца четвертым). Ваш предварительный диагноз?

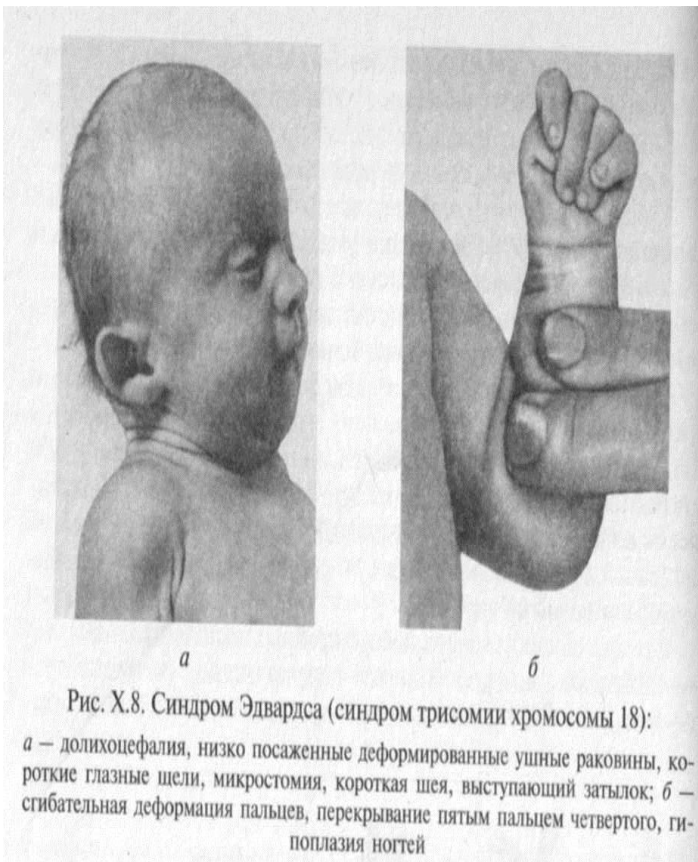
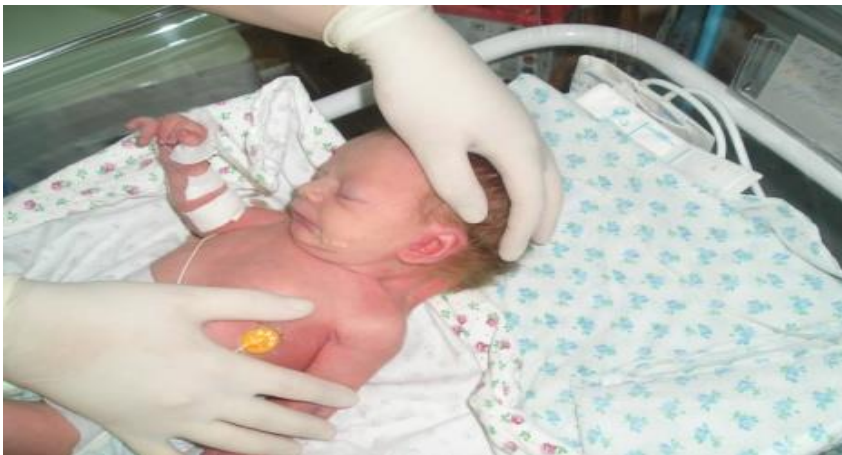
Рис. X.8. Синдром Эдвардса (синдром трисомии хромосомы 18):
 а — долихоцефалия, низко посаженные деформированные ушные раковины, короткие глазные щели, микростомия, короткая шея, выступающий затылок; б — сгибательная деформация пальцев, перекрывание пятым пальцем четвертого, гипоплазия ногтей

1. Синдром Патау
2. Синдром Марфана
3. Синдром Эдвардса

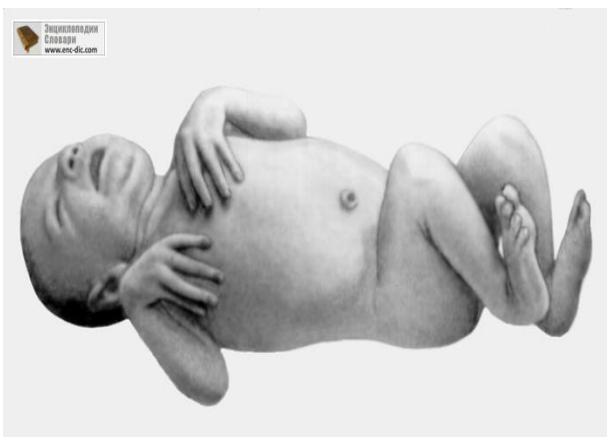4. Синдром Шершевского- Тернера

204. На фотографии пациент с хромосомным синдромом, с характерными чертами (складки кожи в виде крыльев в районе шеи, «лицо сфинкса», застой лимфы, который проявляется в виде крупных отеков, характерна также низкорослость) и является следствием полного или частичного отсутствия одной из двух половых хромосом: Ваш предварительный диагноз?



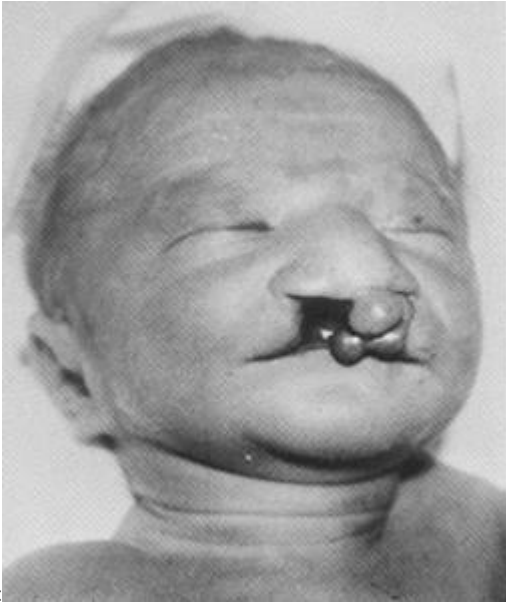1. Синдром Патау
2. Синдром Марфана
3. Синдром Шершевского- Тернера
4. Синдром Дауна

205. На снимке изображен ребенок, с дефектом важнейшего гена, отвечающего за синтез коллагена, с характерными чертами (имеют удлинненные конечности, вытянутые пальцы, недоразвитие жировой клетчатки и поражение сердечной – сосудистой системы). Назовите правильный вариант соответствующий данному синдрому?



1. Синдром Патау
2. Синдром Марфана
4. Синдром Дауна

206. На снимке изображен ребенок с трисомией в XIII паре, с характерными чертами (микроцефалия, скошенный лоб, низкопосаженные ушные раковины, узкие глазные щели, широкий нос с широкой переносицей, расщелина губы). Укажите синдром НАИБОЛЕЕ вероятен?



1. Синдром Патау
2. Синдром Эдвардса
3. Синдром Шершевского- Тернера
4. Синдром Дауна

207. В медико-генетическую консультацию обратилась семья в связи с рождением ребенка с множественными врожденными пороками развития. При проведении цитогенетического исследования ребенка - мальчика, 2-х лет, во всех клетках обнаружена лишняя 13 хромосома. Выберите цитогенетическое заключение является НАИБОЛЕЕ ожидаемым?

1. 46,XY 13p-
2. 46,XX 13+
3. 47,XY 13p+
4. 45X0,13p-

208. Недоношенный ребенок. Вес при рождении 2600, рост 50см. Находится в отделении патологий новорожденных с диагнозом «гемолитическая болезнь новорожденных». Укажите НАИБОЛЕЕ целесообразную тактику лечения новорожденного?

1. Преднизолон
2. Фототерапия
3. Антибиотики
4. Препараты кальция

209. Ребенок от 1 беременности, 1 срочных родов. Роды без патологии, с весом 3600гр. На 3 сутки у ребенка появилось желтушное окрашивание кожных покровов и склер. Печень и селезенка не увеличены. Общее состояние ребенка не нарушено. В общем анализе крови: Нв 180 г/л, билирубин 60 мкмоль/л, непрямого билирубин -51,9 мкмоль/л. Ваш предварительный диагноз?

1. Врожденный гепатит
2. Физиологическая желтуха
3. Желтуха Криглера- Найяра
4. Внутриутробная инфекция

210. У новорожденного группа крови А(II) вторая Rh(+), у матери 0(I) первая Rh(+), желтуха появилась на 2 сутки, выявлены симптомы "заходящего солнца" и запрокидывание головы. Укажите из ниже перечисленных лабораторных данных ожидаются у больного?

1. Гипербилирубинемия за счет прямой фракции, АЛТ и АСТ в норме
2. Гипербилирубинемия за счет непрямой фракции, АЛТ и АСТ в норме
3. Гипербилирубинемия за счет непрямой и прямой фракции, АЛТ и АСТ в норме
4. Гипербилирубинемия за счет непрямой фракции, АЛТ и АСТ повышены

211. Мальчик Г., 1 сут. жизни, находится в родильном доме. Из анамнеза матери 25 лет, она имеет А (II) Rh отр. группу крови. Первая беременность была 3 года назад, закончилась мед. абортom при сроке 9 недель, осложнений не было. На сегодня – нарастает анемия, увеличивается уровень непрямого билирубина. Укажите из нижеперечисленных диагнозов НАИБОЛЕЕ вероятен у больного?

- 1.) Гемолитическая болезнь новорожденного, несовместимость по АВО системе
- 2.) Гипопластические анемии
- 3.) Врожденные инфекции
- 4.) ВУИ

212. У ребенка на 1 сутки выявлено желтушное окрашивание кожи. Мать имеет А (II) группу крови, резус-отрицательная. Во время настоящей беременности титр анти-Rh-антител 1/64. В общем анализе крови – Нв 140 г/л. Эр. $4,5 \cdot 10^{12}$ /л. Ретикулоциты – 26 %, лейкоциты $10 \cdot 10^9$ /л. Э – 2 %, П – 1 %, С – 62 %, Л – 27 %, М – 8 %. Нормобласты 2 на 100. Уровень непрямого билирубина в пуповинной крови 80 мкмоль / л, через 6 ч общий билирубин – 160 мкмоль / л, не прямой – 158,4 мкмоль / л, прямой – 1,6 мкмоль / л. Группа крови у ребенка - В(III), резус – положительная. Проба Кумбса прямая положительная. Поставьте наиболее вероятный диагноз?

1. Микросфероцитарная гемолитическая анемия
2. Гемолитическая болезнь новорожденного, по АВО-системе, смешанная форма, тяжелой степени
3. Гемолитическая болезнь новорожденного, по АВО-системе, желтушная форма, тяжелой степени
4. Гемолитическая болезнь новорожденного по Rh, желтушная форма, тяжелой степени

213. У доношенного новорожденного мальчика в первые часы жизни выявлена гемолитическая болезнь новорожденного по резус-фактору, желтушно-анемическая форма, тяжелой степени. Какой уровень почасового прироста билирубина абсолютным показанием к проведению операции заменного переливания крови:

1. 0,72 мкмоль/л
2. 4,2 мкмоль/л
4. 5,4 мкмоль/л
5. 6,8 мкмоль/л и выше

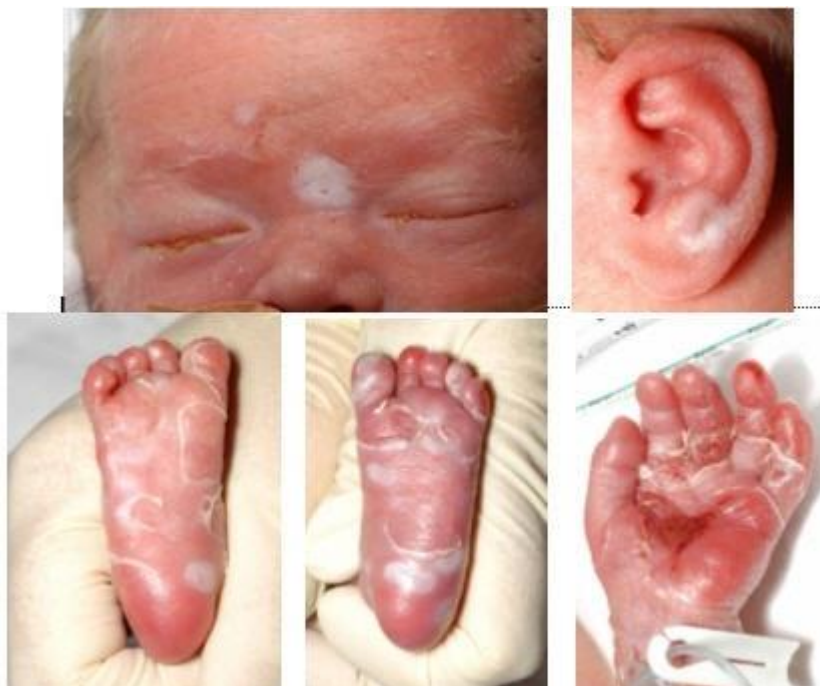214. Ребенку 1 день жизни. От 4 беременности, 2 срочных родов. Две беременности в ранние сроки закончились выкидышем. Роды протекали без патологии. У матери 0(I) группа крови, резус отрицательный, у ребенка 0(I) группа, резус положительный. В середине первых суток у ребенка появилось желтушное окрашивание кожи и склер. Печень выступает из-под края реберной дуги на 4 см, селезенка на 1 см из-под края реберной дуги. Стул меконий. Моча светлая. В общем анализе крови - Нв - 100 г/л. Эр – $3,0 \cdot 10^{12}$ /л, Цп, - 0,99, СОЭ - 2 мм/час. Билирубин: не прямой - 180 мкмоль/л, прямой - нет. АЛТ-0,2 мкмоль/л. Почасовой прирост билирубина 9,6 мкмоль/л. Выберите терапия показана пациенту?

1. Инфузионная терапия
2. Заменное переливание крови
3. Желчегонные препараты
4. Гепатопротекторы

215. Ребенку 1 день жизни. От 4 беременности, 2 срочных родов. Две беременности в ранние сроки закончились выкидышем. Роды протекали без патологии. У матери 0(I) группа крови, резус отрицательный, у ребенка 0(I) группа, резус положительный. В середине первых суток у ребенка появилось желтушное окрашивание кожи и склер. Печень выступает из-под края реберной дуги на 4 см, селезенка на 1 см из-под края реберной дуги. Стул меконий. Моча светлая. В общем анализе крови - Нв - 100 г/л. Эр – $3,0 \cdot 10^{12}$ /л, Цп, - 0,99, СОЭ - 2 мм/час. Билирубин: не прямой - 180 мкмоль/л, прямой - нет. АЛТ-0,2 мкмоль/л. Почасовой прирост билирубина 9,6 мкмоль/л. Выберите осложнение НАИБОЛЕЕ вероятно в данном случае?

1. Пролонгированная желтуха
2. Билирубиновая энцефалопатия
3. Портальная гипертензия
4. Цирроз печени

216. Ребенок М, родился в срок. При рождении выражены отеки, на 5-6 день жизни отмечается отделяемое из носа слизисто-кровянистого характера, затрудненное дыхание, вокруг рта и носа макуло- папулезные высыпания медного цвета. Обнаружена гепатоспленомегалия, желтуха. На подошвах и ладонях изменения как показаны на рисунке: Ваш предварительный диагноз?



1. Врожденный токсоплазмоз
2. Врожденный сифилис
3. Врожденный хламидиоз
4. Врожденный герпес

217. У ребенка 1 год 5 мес, неделю назад появилась температура до 38,1⁰С, слабость, снижение аппетита, светобоязнь. На 2 день появился сухой кашель. Из анамнеза: в доме есть попугай. Укажите из нижеперечисленных диагнозов **НАИБОЛЕЕ** вероятен у больного?

1. Микоплазменная пневмония
2. Орнитозная пневмония
3. Хламидиозная пневмония
4. Легионеллезная пневмония

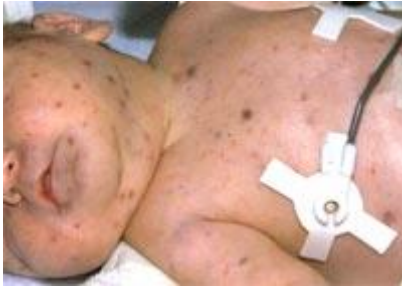218. Девочка 2,5 месяца. Мама обратилась в приемный покой с жалобами на высыпания. При осмотре ребенок соответствует возрасту, ухоженный, выявлены папулезно-розеолезные высыпания только в области подошв и ладоней. По совету знакомых пили фенистил, эффекта не было. Укажите из перечисленных патологий **НАИБОЛЕЕ** вероятны при данной клинике?

1. Аллергическая сыпь
2. Кожная форма моллюска
3. Чешуйчатый лишай
4. Сифилис

219. Ребенок М, родился в срок. При рождении выражены отеки, на 5-6 день жизни отмечается отделяемое из носа слизисто-кровянистого характера, затрудненное дыхание, вокруг рта и носа макуло-папулезные высыпания медного цвета. На подошвах и ладонях – диффузное покраснение, обнаружена гепатоспленомегалия, желтуха. Врачом неонатологом заподозрена внутриутробная инфекция. Укажите какой из перечисленных возбудителей является **НАИБОЛЕЕ** вероятным?

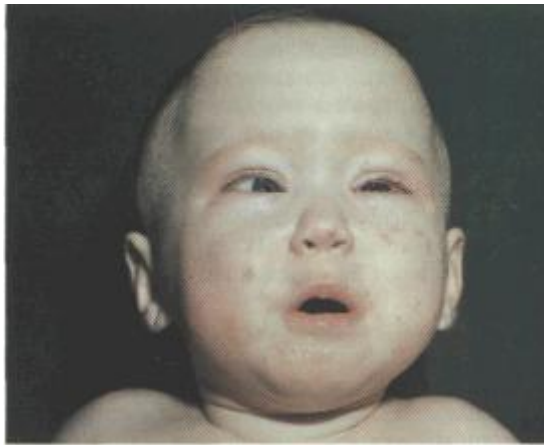1. *Listeria monocytogenes*
2. *Toxoplasma gondii*
3. *Cytomegalovirus*
4. *Treponema pallidum*

220. Ребенок Т, родился при сроке 36 недель, с оценкой по шкале Апгар 4-6 баллов. На 2 сутки жизни отмечается ухудшение состояния в виде нарастания синдрома дыхательных расстройств, желтушного синдрома, гепатоспленомегалии. На 3 сутки жизни по всему телу отмечаются высыпания геморрагического характера, как показано на изображенном рисунке. В ОАК – тромбоцитопения. Поставьте **НАИБОЛЕЕ** вероятный диагноз?



1. Врожденный листериоз
2. Врожденная цитомегалия
3. Врожденная микоплазменная инфекция
4. Врожденный хламидиоз

221. Изображенный на рисунке ребенок 4 месяцев, состоит на «Д» учете у невролога по поводу микроцефалии, олигофрении, эписиндрома. Из анамнеза известно, что родился на 34 неделе сроке гестации, с оценкой по шкале Апгар 4-6 баллов, с рождения гепатоспленомегалия, желтуха, были эпизоды тромбоцитопении. Укажите из ниже перечисленных патологии целесообразно проводить диф. диагностику?



1. Врожденная цитомегалия
2. Врожденный токсоплазмоз
3. Врожденная краснуха
4. Врожденный листериоз

222. Ребенок родился на 34 неделе, родился в асфиксии, в легких картина бронхопневмонии, кожные бледные, с грязно-серым оттенком, по всему телу отмечаются папулезно-геморрагические высыпания, гепатоспленомегалия, в крови лейкоцитоз. Мама ребенка студентка, не задолго до родов отмечает отравление после съеденного гамбургера, повышение температуры, тонзиллит. Врачом неонатологом предварительно выставлен диагноз - внутриутробный сепсис. УКАЖИТЕ НАИБОЛЕЕ вероятную причину целесообразно дифференциальную диагностику провести с нижеследующей патологией?

1. Гнойный менингит
2. Врожденный листериоз
3. Наследственная патология обмена веществ
4. Некротический энтероколит новорожденного

223. Ребенок К. 3,5 месяца, поступил в клинику. При осмотре резкое отставание психомоторного развития, гипотрофия 2 степени. Со слов мамы состоит на «Д» учете у невропатолога по поводу судорог, у офтальмолога по поводу хориоретинита. На компьютерной томографии выявлены патологические изменения в виде кальцификатов, выберите вероятной причиной такой патологии является?

1. Врожденные хромосомные аномалии
2. Наследственная патология
3. Перенесенная внутриутробно гипоксия плода
4. Перенесенная внутриутробно инфекция плода

224. Мальчик Л., 10 дней. С рождения отмечается отечность мягких тканей, на 4 день жизни появилось суковичное отделяемое из носа, затруднение носового дыхания, вокруг рта и носа папулезные высыпания медного цвета. На подошвах и ладонях – диффузное покраснение. Губы сухие, утолщенные, радиальные трещины. Обнаружены

гепатоспленомегалия, желтуха. Мама ребенка на «Д» учете в женской консультации не состояла. Выберите обследование нужно сделать в первую очередь?

1. Реакцию Вассермана
2. ПЦР на внутриутробные инфекции
3. Реакцию Райта-Хедельсона
4. Посев крови на стерильность

225. У новорожденного ребенка сразу после рождения отмечается септикоподобное состояние, гипертермия, геморрагическая сыпь по всему телу, признаки менингоэнцефалита, в анализах выраженный лейкоцитоз, нейтрофилез, при посеве ликвора высеян *Listeria monocytogenes*. Выберите какого лекарственного препарата является НАИБОЛЕЕ целесообразным?

1. Ампициллин
2. Делагил
3. Контрикал
4. Метронидазол

226. Ребенок Д. 6 дней, родился с массой тела 2950, желтуха нарастала к 10-12 дню, гепатоспленомегалия, петехиальная сыпь на коже туловища, в мазке со слизистой щек обнаружены гигантские многоядерные клетки с внутриклеточными включениями в ядрах и цитоплазме, в гемограмме отмечается тромбоцитопения. Выберите, какого лекарственного препарата является НАИБОЛЕЕ целесообразным?

1. Цитотект
2. Суммамед
3. Интерферон
4. Виферон

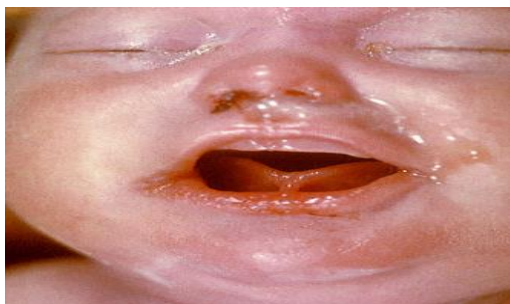227. У ребенка Г. на 3 день жизни отмечается затруднение носового дыхания, вокруг рта и носа макулопапулезные высыпания медного цвета. На подошвах и ладонях – диффузное покраснение. Губы сухие, утолщенные, радиальные трещины. Обнаружена гепато- и спленомегалия, желтуха. У мамы положительная реакция Вассермана. Выберите лечение из ниже перечисленного НАИБОЛЕЕ приемлемо?

- 1) Пенициллин
- 2) Реоферон
- 3) Кортикостероиды
- 4) Суммамед

228. У ребенка, родившегося на 32 неделе с массой тела 2000 гр. Отмечается желтушность кожных покровов, гепатоспленомегалия, петехиальная сыпь на коже туловища. В мазке со слизистой щек обнаружены гигантские многоядерные клетки с внутриклеточными включениями в ядрах и цитоплазме. В гемограмме - тромбоцитопения. Укажите НАИБОЛЕЕ эффективный препарат при лечении данной патологии является ?

1. Иммунал
2. Цитотект
3. Интерферон
4. Цефазолин

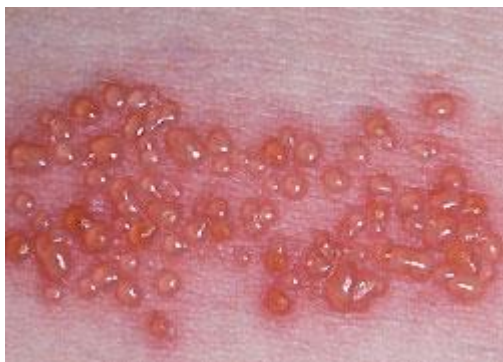229. Изображенный на рисунке ребенок родился при сроке 34 недели. К 4 дню жизни у ребенка отмечается: гепатоспленомегалия, нарастает желтушный синдром, а так же затруднение носового дыхания, за счет обильного отделяемого из носа как показано на рисунке. Мать не обследована, так как не состояла на учете. Врачом неонатологом заподозрена внутриутробная инфекция. Выберите правильную практику в условиях родильного дома?



1. Назначение антибиотика из группы цефалоспоринов
2. Назначение антибиотика из группы макролидов
3. Назначение антибиотика из группы пенициллинов
4. Назначение антибиотика из группы аминогликозидов

230. В родильном доме родился ребенок, доношенный, с синдромом дыхательных расстройств, повышенной нервно-рефлекторной возбудимостью, через 4 часа после рождения отмечаются трудно купируемые судороги, лихорадка. При

осмотре кожи и слизистых ротовой полости выявлены типичные везикулезные элементы как показано на рисунке. Укажите из ниже перечисленного является препаратом выбора для лечения данной патологии?



1. Неоцитотект
2. Ацикловир
3. Валтрекс
4. Рибавирин

231. У ребенка 1 месяца на фоне ОРВИ на 6 день заболевания состояние ухудшилось, вновь повысилась температура до 39,8°C, появилась учащенное хрипящее дыхание. При аускультации – влажные хрипы с обеих сторон. В общем анализе крови – Лейк – 16,8x10⁹/л, э – 14%, п\я – 1%, с – 48%, л- 29%, м- 8%, СОЭ – 3 мм\ч. . Поставьте наиболее вероятный диагноз ?

1. Бронхиолит
2. Обструктивный бронхит
3. Рецидивирующий бронхит
4. Пневмония

232. Новорожденный ребенок на 10 день жизни заболел остро. Повысилась температура до 39°C. Состояние крайне тяжелое, выраженная ДН, деструктивные изменения в легких. В общем анализе крови лейкоцитоз, ускоренное СОЭ, анемия. R-логически инфильтраты, буллы. Выберите возбудитель является НАИБОЛЕЕ вероятной причиной данного заболевания?

1. Микоплазма
2. Пневмококк
3. Стрептококк
4. Стафилококк

233. Новорожденный ребенок в возрасте 29 дней поступил в стационар с выраженным токсикозом. У ребенка одышка, температура 38°C. При перкуссии определяется коробочный оттенок перкуторного звука. Выслушиваются стойкие мелкопузырчатые хрипы. Выберите обследование НАИБОЛЕЕ информативно для уточнения диагноза?

1. R-графия органов грудной клетки
2. Общий анализ мочи
3. Биохимический анализ крови
4. Общий анализ крови

234. Девочка в возрасте 5-х дней жизни. Срочные роды, без патологии. На 3 день жизни появилась одышка. Отказ от груди. Температура субфебрильная. У матери пиелонефрит с обострением перед родами. Безводный период 48 часов. Ваш предварительный диагноз?

1. болезнь гиалиновых мембран
2. пневмония внутриутробная
3. РДС отечно-геморрагический синдром
4. цитомегаловирусная инфекция

235. Девочка А., возраст 3,5 месяца. Родилась при сроке 22 недели беременности. Вес 600 гр. С момента рождения находится в отделении, получает лечение по поводу пневмонии с волнообразным течением. До 2 недель была на ИВЛ. На 3 неделе жизни появились признаки бронхообструкции. На рентгенограмме - в легочных полях плотные очаги (зоны фиброза) чередуются с зонами повышенной прозрачности «пчелиные соты». Усиление бронхолегочного рисунка. Контур сердца размытые. Укажите какого показателя является ожидаемым при БЛД?

1. насыщения крови кислородом
2. насыщения крови углекислотой
3. уровня пировиноградной кислоты
4. уровня катехоламинов

236. Девочка Б., возраст 14 дней. Находится в реанимации. Получает лечение по поводу внутриутробной пневмонии. Оксигенотерапию проводят методом ИВЛ с рождения. К 14 дню нарастающая дыхательная недостаточность. Параметры ИВЛ оказались недостаточными при проведении оксигенации. В легких увеличилось количество влажных хрипов. На рентгенограмме органов грудной клетки выявлено диффузное понижение прозрачности легочных полей. Укажите осложнение НАИБОЛЕЕ вероятно развилось у ребенка к концу 2 недели?

1. бронхолегочная дисплазия
2. синдром «утечки воздуха»
3. пневмомедиастинум

4. синдром Вильсона-Микити

237. Ребенок родился при сроке 32 недель. Состояние ребенка тяжелое, выражена интоксикация. В легких явления пневмонии. Выберите схему терапии НАИБОЛЕЕ приемлема в данной ситуации?

1. Ампициллин+ сульфаниламиды
2. Нистатин + цефалексин
3. Гентамицин +ампициллин
4. Интерферон + ацикловир

238. Ребенок родился при сроке 34 недель гестации. Беременность протекала на фоне токсикоза во 2-й половине, анемии. Масса тела при рождении 2150 грамм. Выставлен диагноз при рождении: «РДС II степени». Мама обратилась в приемный покой. Жалобы на повышение температуры. При поступлении в стационар на 16 день жизни отмечается вялость, мышечная гипотония, угнетение рефлексов врожденного автоматизма, желтуха. Температура тела 38.4°C . В легких дыхание ослаблено по всем полям, хрипы мелкопузырчатые единичные. Отмечается склонность к тахикардии, ритм правильный. Выберите предварительный диагноз НАИБОЛЕЕ вероятен?

1. Период адаптации. Недоношенность 34 недели
2. Респираторный дистресс-синдром. Недоношенность 34 недели
3. Двусторонняя пневмония. Недоношенность.
4. Перинатальное поражение ЦНС, недоношенность .

239. Ребенок С., родился в сроке 28 недель, масса тела при рождении 1280 грамм. Беременность на фоне токсикоза во 2-й половине, анемия. Диагноз при рождении: «РДС II степени». На 5 день жизни отмечается вялость, мышечная гипотония, угнетение рефлексов, срыгивание. Апноэ до 5 раз в сутки. Кожные покровы субиктеричные. В легких дыхание ослаблено по всем полям, крепитирующие хрипы. Отмечается склонность к тахикардии, ритм правильный. Выберите предварительный диагноз?

1. Перинатальное поражение ЦНС. Недоношенность 28 недель
2. Респираторный дистресс-синдром. Недоношенность 28 недель
3. Внутриутробная пневмония. Перинатальное поражение ЦНС.
4. Врожденный сепсис. Неонатальная желтуха

240. Девочка А., возраст 3,5 месяца. Родилась при сроке 22 недели беременности. Вес 600 гр. С момента рождения находится в отделении, получает лечение по поводу пневмонии с волнообразным течением. До 2 недель была на ИВЛ. На 3 неделе жизни появились признаки бронхообструкции. На рентгенограмме - в легочных полях плотные очаги (зоны фиброза) чередуются с зонами повышенной прозрачности «пчелиные соты». Усиление бронхолегочного рисунка. Контур сердца размыты. Ваш предварительный диагноз?

1. Аномальный дренаж легочного венозного оттока
2. Химический пневмонит
3. синдром Вильсона-Микити
4. бронхолегочная дисплазия

241. Девочка А., возраст 3,5 месяца. Родилась при сроке 22 недели беременности. Вес 600 гр. С момента рождения находится в отделении, получает лечение по поводу пневмонии с волнообразным течением. До 2 недель была на ИВЛ. На 3 неделе жизни появились признаки бронхообструкции. На рентгенограмме - в легочных полях плотные очаги (зоны фиброза) чередуются с зонами повышенной прозрачности «пчелиные соты». Усиление бронхолегочного рисунка. Контур сердца размыты. Укажите какой препарат НАИБОЛЕЕ целесообразен для купирования обструктивного синдрома?

1. сальбутамол
2. амброксол
3. фуросемид
4. ванкомицин

242. Новорожденный А., возраст 29 дней. Во время беременности у мамы кольпит и обострение пиелонефрита. Родился при сроке 34 недели с тяжелой асфиксией. Состояние очень тяжелое. У ребенка одышка. Срыгивает. В весе теряет. Кожа землисто-серая. Склерема на ногах. Перкуторно укорочение перкуторного звука ниже углов лопатки. Дыхание ослабленное, крепитирующие хрипы. Пупочное кольцо гиперемировано, гнойное отделяемое из пупка Ваш предварительный диагноз?

1. гнойный омфалит, недоношенность
2. сепсис, септицемия
3. сепсис, септикопиемия
4. склерема недоношенного

243. Новорожденный в возрасте 9 дней, находится в стационаре по поводу внутриутробного пупочного сепсиса, септикопиемии. На 9-ый день жизни резко ухудшил состояние. Сознание заторможено. Гипертермия. Рвота неоднократная цвета «кофейной гущи». Из мест инъекций кровит, экхимозы на туловище. Печень +3,5 см изпод края реберной дуги. В анализе крови: Нв-110 г/л, Эр.- $4,5 \times 10^{12}/\text{л}$, Л- $25 \times 10^9/\text{л}$. В анализе мочи эритроциты в большом количестве, эпителии единичный. Укажите какое осложнение сепсиса НАИБОЛЕЕ вероятно развилось на 9 день жизни ?

1. Инфекционно-токсический шок
2. Отечный синдром
3. ДВС-синдромом
4. токсический гепатит

244. Новорожденный Ф., возраст 12 дней. Жалобы на повышение температуры до 39°C . Во время осмотра токсико-септическое состояние. У ребенка ДН2ст. В легких деструктивная пневмония. R-логически инфильтраты, буллы. В анализе крови лейкоцитоз, ускоренное СОЭ, анемия. Выберите какой патоген из ниже перечисленных является НАИБОЛЕЕ вероятным?

1. Микоплазма
2. Стафилокок
3. Грибы
4. Стрептокок

245. Ребенок А., 24 дня. Родился при сроке 35 недель весом 2000гр.. У мамы во время беременности кольпит и обострение хронического пиелонефрита. Состояние при рождении тяжелое за счет асфиксии II степени. С первых дней жизни одышка, мышечная гипотония. Срыгивает. Плохо прибавляет в весе. Кожа желтушно-серая, отечная. Склерема на ногах. Перкуторно укорочение перкуторного звука по лопаточной линии с обеих сторон. Дыхание ослабленное, крепитирующие хрипы по всем легочным полям. Тоны сердца приглушены. Пупочное кольцо мокнущее, гнойное отделяемое из пупка. Укажите ваш предварительный диагноз?

1. Гнойный омфалит
2. Респираторный дистресс синдром
3. Сепсис, септикопиемия
4. Склерема недоношенного

246. Новорожденный Б., возраст 8 дней жизни. Находится в стационаре по поводу внутриутробного пупочного сепсиса, септикопиемия. На 8-ой день жизни резко ухудшилось состояние: сознание заторможено, гипертермия, появилась рвота цвета «кофейной гущи», кровотечения из мест инъекций, экхимозы на туловище. Печень +4,0 см изпод края реберной дуги. В анализе крови: Нв-100 г/л, Эр.-3,5 x 10¹²/л, Л-25x10⁹/л в п/зр. В общем анализе крови эритроциты в большом количестве, эпителии единичные. Копрограмма- слизь +++, л-20-25 в п/зр, единичные эритроциты. Укажите из ниже перечисленного объясните геморрагический синдром новорожденного?

1. Геморрагической болезнью новорожденного
2. Наследственной коагулопатией
3. ДВС-синдромом
4. Фетальным гепатитом

247. Новорожденный ребенок заболел остро с повышения температуры до 39⁰С, токсико-септическое состояние. У ребенка ДН2, деструктивные изменения в легких. В анализе крови- лейкоцитоз, ускоренное СОЭ, анемия. Рентгенография органов грудной клетки в легких инфильтраты, буллы. Укажите какой патоген из перечисленных является вероятным?

1. Микоплазма
2. Пневмококк
3. Стафилокок
4. Стрептокок

248. Новорожденный Б. возраст 7 дней. Переведен из род.дома в отделение патологии новорожденных с диагнозом

«Сепсис, септикопиемия». Состояние ребенка ухудшилось. У ребенка появилось беспокойство, гипертермия **39⁰С**. Запрокидывает голову назад, ригидность затылочных мышц. Симптом Грефе положительный. Гиперестезия. Выберите какое обследование необходимо для уточнения диагноза?

1. Люмбальная пункция
2. Исследование глазного дна
3. Групповая и резус- принадлежность
4. Нейросонография

249. Ребенку 10 дней. Находится в отделении патологии новорожденных с диагнозом «Сепсис, септикопиемия». Состояние резко ухудшилось, стал запрокидывать голову назад, симптом Грефе положительный, гиперестезия,

ригидность затылочных мышц, резкое беспокойство, гипертермия **39⁰С**. Выберите какое обследование необходимо для уточнения диагноза?

1. ЭхоЭГ
2. Групповая и резус- принадлежность
3. Люмбальная пункция
4. Нейросонография

250. Ребенку при рождении проведена катетеризация пупочной вены. Отмечается позднее отпадение пуповинного остатка, вялая регенерация, мокнущий пупок. Общее состояние тяжелое. Выражены симптомы интоксикации. Кожные покровы с сероватым колоритом. Сосет вяло. Плоская весовая кривая. Со стороны центральной нервной системы отмечаются симптомы угнетения. Гепатолиенальный синдром. Ваш предварительный диагноз?

1. мокнущий пупок
2. омфалит
3. пупочный сепсис
4. свищ пупочного кольца