

**МИНИСТЕРСТВО ОБРАЗОВАНИЯ И НАУКИ  
КЫРГЫЗСКОЙ РЕСПУБЛИКИ  
Ошский государственный университет  
Медицинский факультет  
Кафедра нормальной и топографической анатомии  
с курсом конституциональной типологии человека**

**“Утверждено”** \_\_\_\_\_  
на заседании кафедры от “\_\_” \_\_\_\_\_ 2016 года,  
протокол № \_\_, зав. каф., к.м.н., доцент К. Сакибаев

# **РАБОЧАЯ ПРОГРАММА**

**(I семестр 2016-2017 уч. г.)**

**Дисциплина:       Нормальная и клиническая анатомия  
Направление:       560004 - стоматология**

Всего \_\_3\_\_ кредита  
Курс \_\_1\_\_  
Семестр \_\_I\_\_  
Лекций \_\_25\_\_ часов  
Практических \_\_38\_\_ часов  
Количество рубежных контролей (РК) \_\_2\_\_  
СРС \_\_27\_\_ часов  
Экзамен \_\_I\_\_ семестр  
Всего аудиторных часов \_\_63\_\_  
Всего внеаудиторных часов \_\_27\_\_  
Общая трудоемкость \_\_90\_\_ часов

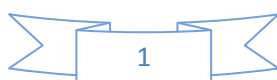
**Рабочая программа составлена на основании \_\_\_\_\_**

---

---

**Составитель: \_\_\_\_\_ ст. преп Нуруев Мирлан Камалович**

**Ош - 2016**



## ПОЯСНИТЕЛЬНАЯ ЗАПИСКА

Настоящая программа написана с учетом новых требований, предъявляемых высшей школой и предназначена для студентов специальности «560004 - стоматология» высших медицинских учебных заведений. Для понимания физиологии и патологии, формирования клинического мышления, диагностирования и успешного лечения больных имеет большое значение умение руководствоваться функционально-анатомическим подходом, понимать причинно-следственные отношения на этапах фило- и онтогенеза в свете эволюционной теории. Важное прикладное значение приобретают особенности индивидуального развития, варианты строения органов, а также различные виды аномалий. Такое функционально-анатомическое, эволюционное рассмотрение фактических данных о морфологических особенностях организма человека в курсе анатомии человека имеет огромное значение для патологии, так как способствует пониманию закономерностей природы здорового и больного человека.

**Целью** изучения дисциплины является приобретение каждым студентом глубоких знаний по анатомии органов и тканей человеческого тела в целом, составляющих его систем органов и тканей на основе современных достижений макро- и микроскопической анатомии, физиологии, биологии, с учетом требований клиники, практической медицины; умения использовать полученные знания при последующем изучении других фундаментальных и клинических дисциплин, а также будущей практической деятельности врача - стоматолога; приобретение студентами углубленных, детальных знаний строения и функции органов головы, шеи (стоматологическая анатомия) и общих сведений, лишенных второстепенных данных, по анатомии органов туловища и конечностей (общая анатомия).

При этом **задачами** дисциплины являются:

1. изучение студентами строения, функций и топографии органов человеческого тела;
2. рассмотрение индивидуальных и возрастных особенностей строения организма, включая пренатальный период развития (органогенез), анатомо-топографические взаимоотношения органов, их рентгенологическое изображение, варианты изменчивости отдельных органов и пороки их развития;
3. углубленное и детальное изучение студентами анатомии головы и шеи, частей, областей, треугольников, топографии сосудов и нервов, клетчаточных пространств;
4. приобретение знаний о взаимозависимости и единстве структуры и функции, их изменчивости в процессе фило- и онтогенеза, взаимосвязи организма с изменяющимися условиями окружающей среды, влияние экологических, генетических факторов, характера труда, профессии, физической культуры и социальных условий на развитие и строение организма.
5. воспитание студентов, руководствуясь традиционными принципами гуманизма и милосердия, уважительное и бережное отношение к изучаемому объекту, привитие высоконравственных норм поведения в секционных залах медицинского вуза – органам человеческого тела, к трупу.

### **В результате изучения дисциплины:**

#### **А) Студент должен знать:**

**в целом:**

1. Основные этапы истории анатомии;
2. Методы анатомических исследований и анатомические термины;
3. Анатомию органов, систем и аппаратов, детали их строения, их основные функции;
4. Взаимоотношение органов друг с другом; проекцию их на поверхности тела;
5. Основные этапы развития органов (органогенез);
6. Основные варианты строения и пороки развития органов.

***в частности:***

1. задачи и методы анатомических исследований;
2. используемые анатомические термины (русские и латинские);
3. анатомию и топографию органов, систем и аппаратов органов, детали их строения и основные функции, в т.ч. органов головы и шеи;
4. взаимоотношения органов друг с другом; проекцию органов на поверхности тела, в т.ч. органов головы и шеи;
5. основные этапы развития органов (органогенез), в т.ч. органов головы и шеи;
6. основные варианты строения и возможные пороки развития органов, в т.ч. органов головы и шеи;
7. закономерности строения тела человека в целом, анатомические и функциональные взаимосвязи отдельных частей организма друг с другом;
8. значение фундаментальных исследований анатомической науки для практической и теоретической медицины.

**Б) Студент должен уметь:**

***в целом:***

1. Правильно пользоваться анатомическими инструментами (пинцетом, скальпелем);
2. находить и показывать на анатомических препаратах органы, их части, детали строения, правильно называть по-русски и по-латыни, в т.ч. органов головы и шеи;
3. находить методом препарирования крупные сосуды, нервы, протоки желез, отдельные органы, в т.ч. органов головы и шеи;
4. находить на рентгеновских снимках основные детали строения органов, в т.ч. органов головы и шеи;
5. пользоваться научной литературой.

***в частности:***

1. правильно пользоваться анатомическими инструментами (пинцетом, скальпелем и др.);
2. находить и показывать на анатомических препаратах органы, их части, детали строения, правильно называть их по-русски и по-латыни, в т.ч. органов головы и шеи;
3. находить и выделять методом препарирования мышцы и фасции, крупные сосуды, нервы, протоки желез, отдельные органы, в т.ч. органов головы и шеи;
4. находить и показывать на теле человека основные костные ориентиры, части и области тела, в т.ч. органов головы и шеи;
5. находить и показывать на рентгеновских снимках органы и основные детали их строения, в т.ч. органов головы и шеи;
6. пользоваться научной литературой;

Используя приобретенные знания о строении, топографии органов, их систем и аппаратов, организма в целом, ориентироваться в сложном строении тела человека, безошибочно и точно находить и определять места расположения и проекции органов и их частей на поверхности тела, в т.ч. органов головы и шеи, владеть анатомическими знаниями для понимания патологии, диагностики и лечения;

При этом, названия знаний и умений по стоматологической и общей анатомии совпадают, но, как отмечалось в разделе «Цели и задачи изучения дисциплины», по стоматологической анатомии они должны быть детализированы и направлены на формирование врача-стоматолога.

## Место в системе дисциплин по специальности

Анатомия человека относится к числу биологических дисциплин. Биология наука о живой природе. Она изучает развитие и многообразия живых существ, их взаимоотношения и в связи с внешней средой. Будучи единой, включает два основных раздела: морфологию и физиологию. Морфология - изучает форму и строение организмов. Физиология - наука о жизнедеятельности регуляции функций организмов. Анатомия человека относится к числу морфологических дисциплин.

Анатомия – наука о форме, строении, происхождении и развитии систем органов и организмов в целом. Современная анатомия уделяет внимания на функции организма (функциональная анатомия). Человек как биологического существо принадлежит к животному миру. Поэтому анатомия изучает строение человека с учетом биологических закономерностей, присущих всем живым организмам, и в первую очередь высшим позвоночным, а также возрастных, половых и индивидуальных особенностей. Анатомия является одной из фундаментальных дисциплин в системе медицинского образования.

В соответствии с учебным планом изучение анатомии человека осуществляется в I – II семестрах. Основные знания, необходимые для изучения дисциплины формируются:

- в цикле гуманитарных и социально-экономических дисциплин, в том числе: философия, биоэтика, психология, педагогика, история медицины, латинский язык;
- в цикле естественно-научных, медико-биологических дисциплин в том числе: физика; химия; биология; биохимия; гистология, эмбриология, цитология; нормальная физиология.

Материалы из биологии и антропологии помогают понять биологическую природу человека в ряду позвоночных животных, структурные, возрастные и половые особенности человеческого организма. По согласованию с кафедрой биологии, на кафедре анатомии человека делается краткое сопоставление человека в сравнительно - анатомическом плане с развитием позвоночных животных.

В плане интеграции с кафедрой гистологии излагаются краткие сведения о закономерностях закладки органов (органогенез).

С кафедрой физиологии интеграция строится таким образом, что на кафедре анатомии человека в процессе изучения строения органов, систем и аппаратов рассматриваются также основные их функции (функциональная анатомия), а на кафедре физиологии функции органов рассматриваются детально на основе системного подхода.

По окончании курса закладываются основы для изучения студентами нормальной физиологии, пропедевтики клинических дисциплин и формирования умений применять знания по анатомии человека в процессе дальнейшего изучения всех предклинических и клинических дисциплин: терапевтические дисциплины профессионального цикла, хирургические дисциплины профессионального цикла и стоматологические дисциплины профессионального цикла и в будущей профессиональной деятельности.

Основной упор делается на изучение анатомических образований головы и шеи, которые в отличие от других частей тела во 2 и 5 семестрах изучаются детально, что необходимо врачу-стоматологу.

В процессе преподавания анатомии человека используются, в первую очередь, системный подход (изучение студентами тела человека по системам) и топографо-анатомические принципы (изучение положения и взаимоотношения органов и тканей друг с другом, с частями скелета и стенками полостей).

Выпускник по специальности **560004 Стоматология** с присвоением квалификации специалиста "Врач-стоматолог" в соответствии с целями ООП и задачами профессиональной деятельности, указанными в пп. 3.4 и 3.8 настоящего ГОС ВПО, должен обладать следующими компетенциями:

**а) универсальными:**

- общенаучными (ОК):

**1.1.1.**

**Общенаучные компетенции (ОК):**

ОК-1 - способен анализировать социально-значимые проблемы и процессы, использовать на практике методы гуманитарных, естественнонаучных, медико-биологических и клинических наук в различных видах профессиональной и социальной деятельности;

ОК-3 - способен к анализу значимых политических событий и тенденций, к овладению основными понятиями и закономерностями мирового исторического процесса, к уважительному и бережному отношению к историческому наследию и традициям, к оценке политики государства; владеет знанием историко-медицинской терминологии;

ОК-5 - способен к логическому и аргументированному анализу, к публичной речи, ведению дискуссии и полемики, к редактированию текстов профессионального содержания, к сотрудничеству и разрешению конфликтов, толерантности;

### **1.1.2. Инструментальные компетенции (ИК):**

ИК-1 - способность самостоятельно работать на компьютере (элементарные навыки);

ИК-2 - готов к письменной и устной коммуникации на государственном языке и официальном языках, способен овладеть одним из иностранных языков на уровне бытового общения;

ИК – 4 - готовность работать с информацией из различных источников.

### **б) профессиональными (ПК):**

#### **5.1.11. Научно-исследовательская деятельность:**

ПК-24 - готов изучать научно-медицинскую информацию, отечественный и зарубежный опыт по тематике исследования;

## **КАЛЕНДАРНО-ТЕМАТИЧЕСКИЕ ПЛАНЫ**

### **Календарно-тематический план лекционных занятий для студентов по специальности «стоматология» (1-й семестр, 2016-2017 уч. г.)**

<b>№ недели</b>	<b>№ Зан.</b>	<b>Наименование разделов, модулей, темы и учебных вопросов</b>	<b>Кол-во часов</b>
1 неделя			
2 неделя	1.	Введение в анатомию человека.	2 ч.
3 неделя	2.	Общая остеология. Кость как орган. Развитие.	2 ч.
4 неделя	3.	Общая анатомия соединений скелета. Развитие соединений	2 ч.
5 неделя	4.	Череп. Развитие. Общие вопросы медицинской антропологии.	2 ч.
6 неделя	5.	Общая анатомия мышц. Мышца как орган.	2 ч.
7 неделя	6.	Топография и биомеханика мышц и суставов.	2 ч.
<b>8 неделя</b>	<b>1-е рубежное тестир-е</b> <b>1-я модуль: «Опорно-двигательный аппарат»</b>		<b>2 ч.</b>
9 неделя	1.	Общая анатомия и развитие пищеварительной системы (1- часть)	2 ч.
10 неделя	2.	Общая анатомия и развитие пищеварительной системы (2- часть)	2 ч.
11 неделя	3.	Общая анатомия и развитие дыхательной системы	2 ч.
12 неделя	4.	Общая анатомия и развитие органов мочевыделительной системы	2 ч.
13 неделя	5.	Общая анатомия и развитие органов мужской половой системы	1 ч.
14 неделя	6.	Общая анатомия и развитие органов женской половой системы	2 ч.
15 неделя	7.	Функциональная анатомия сердца, перикарда и крупных кровеносных сосудов.	2 ч.
<b>16 неделя</b>	<b>2-е рубежное тестир-е</b> <b>2-я модуль: «Спланхнологии и сердца»</b>		<b>2 ч.</b>
<b>ИТОГО</b>	<b>ЗА 1-СЕМЕСТР</b>		<b>25 часов</b>

**Календарно-тематический план практических занятий  
для студентов по специальности «стоматология» (1-й семестр, 2016-2017 уч. г.)**

<b>№ недели</b>	<b>№ зан.</b>	<b>Наименование разделов, модулей, темы и учебных вопросов</b>	<b>Кол-во часов</b>
2 неделя	1.	Анатомия как наука. Оси и плоскости. Анатомическая терминология. Работа в музее «Адам таануу». Антропометрия. Типы телосложения.	2 ч.
	2.	Общая остеосиндесмология. Кости позвоночного столба и грудной клетки Соединения костей позвоночного столба и грудной клетки, Позвоночник и грудная клетка в целом.	2 ч.
3 неделя	3.	Кости верхней конечности. Соединения костей верхней конечности.	2 ч.
	4.	Кости нижней конечности. Соединения костей нижней конечности.	2 ч.
4 неделя	5.	Введение в краниологию. Кости мозгового черепа.	2 ч.
	6.	Кости лицевого черепа.	2 ч.
5 неделя	7.	Череп в целом: костные вместилища, ямки и их сообщения. Соединение костей черепа.	2 ч.
	8.	Введение в миологию. Мышцы и фасции головы, шеи. Треугольники шеи.	2 ч.
6 неделя	9.	Мышцы и фасции спины, груди и живота. Слабые места	2 ч.
	10.	Мышцы и фасции верхней конечности.	2 ч.
7 неделя	11	Мышцы и фасции нижней конечности.	2 ч.
<b>8 неделя</b>	<b>1- МОДУЛЬ: ОПОРНО-ДВИГАТЕЛЬНЫЙ АППАРАТ</b>		<b>2 ч.</b>
9 неделя	1.	Общий обзор пищеварительной системы. Полость рта, язык, небо, слюнные железы. Зубы, развитие, строение. Глотка и пищевод.	2 ч.
10 неделя	2.	Желудок. Тонкая кишка. Толстая кишка.	2 ч.
11 неделя	3.	Печень, поджелудочная железа, селезенка. Брюшина и ее производные.	2 ч.
12 неделя	4.	Обзор дыхательной системы. Полость носа. Околоносовые пазухи. Гортань. Трахея, строение, топография, функция. Щитовидная и околощитовидные железы.	2 ч.
13 неделя	5.	Бронхи, легкие, строение, топография, функция. Плевра, средостение, строение, топография, функция	2 ч.
14 неделя	6.	Сердце: строение, топография, оболочки.	2 ч.
15 неделя	7.	Обзор органов мочеполовой системы. Почки, надпочечники. Мочевой пузырь, мочеточники, мочеиспускательный канал.	2 ч.
	8.	Мужские и женские половые органы. Промежность.	2 ч.
<b>16 неделя</b>	<b>2-МОДУЛЬ: «СПЛАНХНОЛОГИЯ и СЕРДЦЕ»</b>		<b>2 ч.</b>
<b>Итого часов</b>	<b>Практические занятия</b>		<b>38 ч.</b>

**СОДЕРЖАНИЕ КУРСА**

**Модуль: «Опорно-двигательный аппарат»**

**Тема: Организация учебного процесса на кафедре. Анатомия как наука. Анатомическая номенклатура, основные анатомические термины. Оси и плоскости тела. Общая остеология. Позвонки. Ребра и грудина. Общая синдесмология. Соединение**

## **позвонков. Позвоночник в целом. Соединение костей грудной клетки. Грудная клетка в целом.**

Знакомство с правилами внутреннего распорядка и организационной структурой кафедры анатомии, анатомическая номенклатура, основные анатомические термины, оси и плоскости тела. Виды анатомии. Связь анатомии со смежными дисциплинами. Учение о зародышевых листках. Индивидуальная изменчивость органов. Конституциональные типы. Методы изучения анатомии. Основные этапы развития анатомических знаний. История кафедры анатомии человека КГМА, ОшГУ.

Общая остеология. Общий обзор скелета. Понятие о твердом и мягком скелете. Развитие в филогенезе и онтогенезе. Классификация костей. Виды костей и их отличия, связанные с разницей в их строении, функции и развитии. Строение кости. Диафиз, метафиз, эпифиз, апофиз; компактное и губчатое вещество. Химический состав и физические свойства костей. Механические свойства костей и хрящей. Форма и строение кости. Надкостница. Остеон. Красный и желтый костный мозг. Кость как орган. Отличия в строении детской, взрослой и старческой кости. Взаимозависимость костной и мышечной систем (П.Ф.Лесгафт). Кость в рентгеновском изображении. Влияние труда и спорта на строение костей живого человека. Взаимоотношение социального и биологического в строении костей. Этапы развития кости.

Позвоночник. Краткие данные о филогенезе и онтогенезе. Принцип сегментарности в строении позвоночника. Особенности строения позвонков различных отделов позвоночного столба (шейного, грудного, поясничного, крестцового и копчикового). Позвоночник в целом. Возрастные и половые особенности. Влияние работы на позвоночник. Изгибы позвоночника. Позвоночник в рентгеновском изображении. Аномалии позвоночника. Элементы филогенеза и онтогенеза. Строение ребер, грудины, лопатки ключицы. Грудная клетка. Рентгеноанатомия грудной клетки. Прощупывание различных отделов костей туловища. Конституциональные особенности формы грудной клетки. Важнейшие формы изменчивости костей туловища, плечевого пояса, аномалии развития. Развитие соединений в онтогенезе. Классификация соединений соответственно их развитию, функции и строению. Виды непрерывных соединений (синартрозов). Полусуставы (гемиартрозы). Строение сустава и его вспомогательного аппарата. Классификация прерывных соединений (суставов) по форме суставных поверхностей и по функции. Простые и сложные суставы. Комплексный сустав. Комбинированный сустав. Виды движений в суставах и их элементарный анализ (оси вращения, плоскости движения). Значение работ П.Ф.Лесгафта в учении о соединениях костей. Соединение позвонков. Принцип сегментарности в строении соединений костей позвоночного столба. Позвоночник в целом. Соединения костей грудной клетки. Грудная клетка в целом.

**Тема: Кости плечевого пояса: лопатка, ключица. Кости верхней конечности: плечевая, кости предплечья и кисти. Соединения костей пояса верхних конечностей с туловищем, между собой. Плечевой сустав. Соединения костей свободной верхней конечности. Локтевой сустав. Соединения костей предплечья. Лучезапястный сустав. Суставы кисти.**

Кости верхней конечности: плечевая, кости предплечья и кисти. Краткие данные о филогенезе и онтогенезе конечностей. Строение костей свободной верхней конечности. Плечевая кость, кости предплечья и кисти, сесамовидные кости. Рентгеноанатомические данные о строении и окостенении костей плечевого пояса и свободной верхней конечности.

**Тема: Кости таза. Кости нижней конечности: бедренная, кости голени и стопы. Соединение костей таза. Таз в целом. Размеры таза. Соединения костей нижней конечности.**

Строение отдельных костей тазового пояса, окостенение костей таза, их рентгеноанатомия. Кости свободной нижней конечности. Бедренная кость, кости голени и стопы. Сесамовидные кости. Рентгено-анатомические данные о строении и окостенении костей свободной нижней конечности. Сходство и различия в строении скелета верхней и нижней конечностей в связи с их функцией. Важнейшие формы изменчивости скелета конечностей, аномалии. Прощупывание различных отделов скелета на живом. Крестцово-подвздошное сочленение, лонное сращение. Таз в целом. Размеры таза. Возрастные, половые и индивидуальные особенности таза. Тазобедренный

сустав. Коленный сустав. Соединения костей голени. Голеностопный сустав. Соединения костей стопы. Своды стопы. Рентгеноанатомия суставов и соединений.

**Тема: Череп: лобная, теменная, затылочная кости. Клиновидная, решетчатая кости. Височная кость.**

Краткие данные о филогенезе и онтогенезе черепа. Строение черепа. Деление его на мозговой и лицевой отделы. Кости, составляющие мозговой череп: лобная, теменная, затылочная, Возрастные особенности черепа. Череп новорожденного (роднички и другие признаки). Периоды постэмбрионального роста. Половые и типовые особенности. Важнейшие формы изменчивости черепа, пороки развития. Рентгеноанатомия черепа. Клиновидная, решетчатая кости. Височная кость, каналы.

**Тема: Кости лицевого черепа. Череп в целом. Глазница, костные стенки полости носа, воздухоносные пазухи костей черепа. Височная, подвисочная, крыловидно-небная ямки и их сообщения. Череп в целом: топография и соединения костей черепа. Свод черепа. Наружное и внутреннее основание черепа.**

Верхняя и нижняя челюсти, скуловая, носовая, небная и слезная. Носовая раковина, сошник, подъязычная кость. Рентгенанатомия. Краниометрия, черепные показатели. Соединения костей черепа: непрерывные соединения черепа (швы, синхондрозы); височно-нижнечелюстной сустав.

**Тема: Введение в миологию. Мышцы и фасции головы. Мышцы и фасции, топография шеи.**

Мышца как орган. Форма и классификация мышц. Поперечно-полосатая и гладкая мускулатура, особенности строения и функции. Развитие мышц в онтогенезе. Связь развития мышечной системы с нервной. Сухожилия и апоневрозы. Вспомогательные аппараты мышц. Фасции. Синовиальные и слизистые сумки. Фиброзные и костно-фиброзные каналы. Синовиальные влагалища. Основные данные о работе и силе мышц. Анатомический и физиологический поперечники мышц. Понятия о рычагах. Функциональная группировка мышц по их действию и взаимодействию (синергисты и антагонисты). П.Ф.Лесгафт о взаимоотношении между функцией и строением мышц и костей. Мышцы и фасции головы. Особенности строения и развития мимических, жевательных мышц. Мышцы, фасции и топография шеи. Поверхностные мышцы шеи. Мышцы, расположенные выше и ниже подъязычной кости. Глубокие мышцы шеи. Топография шеи. Треугольники шеи.

**Тема: Мышцы, фасции и топография спины. Мышцы, фасции и топография груди и живота.**

Мышцы, фасции и топография спины. Мышцы туловища. Деление мышц туловища соответственно их развитию. Сегментарное строение мышц туловища. Дыхательная функция мышц груди. Грудобрюшная преграда (диафрагма). Ее строение, развитие и функция. Мышцы и фасции живота: косые и поперечные мышцы живота. Прямая мышца и ее влагалище. Пирамидальная мышца. Белая линия живота. Пупочное кольцо. Паховый канал. Брюшной пресс. Квадратная мышца поясницы. Слабые места живота.

**Тема: Мышцы, фасции плечевого пояса и плеча. Мышцы и фасции предплечья. Мышцы, фасции кисти. Мышцы и фасции тазового пояса. Мышцы и фасции бедра. Мышцы и фасции голени. Мышцы и фасции стопы. Топография нижней конечности. Топография верхней и нижней конечностей.**

Ладонный апоневроз. Топография верхней конечности: подмышечная ямка. Четырехстороннее и трехстороннее отверстия. Запястные каналы кисти. Каналы для сухожилий разгибателей пальцев кисти. Синовиальные влагалища сухожилий мышц верхней конечности. Слизистые сумки. Мышечная и сосудистая лакуны и их топография. Бедренный канал, голеноподколенный канал, приводящий канал. Слизистые сумки и синовиальные влагалища сухожилия мышцы нижней конечности. Механизм фиксации сводов стопы. Анализ основных положений и движений тела онтогенезе. Верхние и нижние человека (стояние, ходьба, бег, прыжки).



**Тема: Общий обзор пищеварительной системы. Полость рта, язык, небо, слюнные железы. Зубы. Развитие, строение. Глотка и пищевод.**

Развитие внутренностей, серозных оболочек и образование полостей тела. Деление внутренностей по развитию, строению и функции. Общие данные о строении трубчатых и полых органов. Строение паренхиматозных органов. Онтогенез пищеварительной системы. Головной и туловищный отделы пищеварительной трубки. Передняя, средняя и задняя кишка. Строение стенки пищеварительной трубки. Слизистая оболочка. Подслизистая основа. Мышечная оболочка. Адвентициальная, серозная оболочка. Лимфоидный аппарат пищеварительного тракта. Полость рта и ее стенки. Губы, преддверие рта. Твердое небо. Мягкое небо. Зев. Аномалии развития лица и ротовой полости. Язык. Развитие, строение, аномалии. Железы полости рта: околоушная, подчелюстная, подъязычная, мелкие железы, их развитие, строение и функция. Зубы. Элементы филогенеза и онтогенеза. Молочные зубы. Сроки их прорезывания и выпадения. Постоянные зубы. Рентгеноанатомия зубов. смыкание верхнего и нижнего рядов зубов. Десны. Аномалии развития зубов. Жевательный аппарат в целом. Глотка, пищевод. Строение, топография глотки. Лимфо-эпителиальное кольцо. Пищевод, топография, строение. Анатомические и физиологические сужения пищевода. Анализ акта глотания. Рентгенологическое исследование.

**Тема: Желудок. Тонкая, толстая кишка.**

Онтогенез, строение и топография желудка. Проекция желудка, в поверхность тела. Анатомическое и рентгеноанатомическое изучение формы и частей желудка на трупе и у живого человека. Изменчивость формы желудка от типа телосложения и положения тела, взаимоотношений желудка с окружающими органами. Связочный аппарат. Мускулатура желудка и ее функция: перистолы и перистальтика. Строение и рельеф слизистой оболочки желудка. Рентгенологическое и гастроскопическое изучение слизистой оболочки желудка. Тонкая кишка, ее части. Варианты формы и положения двенадцатиперстной кишки. Рентгенологическое изучение двенадцатиперстной, тощей и подвздошной кишок. Ворсинки, форма, строение, функция. Одиночные узелки и скопления лимфоидных узелков. Мышечная оболочка тонкой кишки. Отношение к брюшине. Маятникообразные, сегментационные и перистальтические движения тонкой кишки. Аномалии развития тонкой кишки. Толстая кишка и ее отделы. Развитие, строение (слизистая оболочка, серозная оболочка). Слепая кишка, ее форма и положение. Заслонка между подвздошной и слепой кишками, червеобразный отросток. Проекция червеобразного отростка на брюшную стенку. Варианты положения червеобразного отростка. Ободочная кишка. Типы и формы положения ободочной и сигмовидной кишки. Прямая кишка. Строение и топография. Сфинктеры прямой кишки. Топография, отношение к брюшине различных отделов толстой кишки. Рентгеноанатомия (форма, положение и физиологические сфинктеры толстой кишки). Аномалии развития толстой кишки.

**Тема: Печень. Поджелудочная железа. Селезенка. Брюшина и ее производные.**

Развитие, строение, сегменты печени. Топография печени (синтопия, скелетотопия, проекция на поверхность тела). Отношение к брюшине и фиксирующий аппарат. Желчные протоки и желчный пузырь. Рентгеновское изображение желчных путей. Особенности кровеносной системы печени. Поджелудочная железа. Развитие, строение. Внутрисекреторная часть поджелудочной железы (островки) развитие, строение, функция, топография. Отношение к брюшине. Проток поджелудочной железы Селезенка, ее форма, строение, топография и отношение к брюшине. Брюшина. Образование брюшины. Париетальный и висцеральный листки брюшины. Полость брюшины. Брюшина передней стенки живота, ее отношение к пупочному кольцу, паховому и бедренному каналам. Брыжейки. Большой и малый сальники. Топография и ход брюшины в области задней брюшной стенки и в полости малого таза. Эмбриогенез брыжейки пищеварительной трубки. Связки, складки и ямки. Экстра-, интра- и мезоперитонеальное положение органов.

**Тема: Обзор дыхательной системы. Полость носа. Околоносовые пазухи. Горгань. Трахея. Их строение, топография, функция. Щитовидная, околощитовидная железы.**

Развитие органов дыхания в фило-и онтогенезе. Аномалии и варианты развития органов дыхания. Деление на верхние и нижние дыхательные пути. Строение наружного носа. Носовая

полость. Придаточные пазухи носа. Носоглотка. органъ, трахея. Строение, топография, функция. Щитовидная, околощитовидная железы. Хрящи, связки, суставы, мышцы гортани, их топография и функция. Деление полости гортани на преддверие, область голосовой щели и подголосовую полость. Голосовые и преддверные складки. Голосовая щель, гортанный желудочек. Ларингоскопическая картина и рентгеноскопическое изображение гортани. Механизм голосообразования. Трахея, строение, функция, рентгеноанатомия. Эндокринные железы, их связь со сосудистой и нервной системами. Эндокринные железы, как эффекторы нервной системы. Участие в нейрогуморальной регуляции организма. Железы бронхиогенной группы (развивающиеся из производных жаберного аппарата) щитовидная, околощитовидная, их строение, топография, функция.

**Тема: Бронхи, легкие, плевра. Средостение.**

Развитие, форма, топография (синтопия, скелетотопия), строение, функция. Корень и ворота легкого. Ветвление бронхов в легком. Доли и долики легкого. Структурная и функциональная единица - ацинус. Сегментарная анатомия легких (бронхов и сосудов). Проекция легких на поверхность тела. Рентгеноанатомия легких и бронхов. Плевра, средостение. Вилочковая железа. Развитие плевры. Висцеральный и париетальный листки. Полость плевры. Плевральные синусы, их функциональное значение. Проекция границ плевры на поверхность тела. Средостение: органы, составляющие верхнее, переднее, среднее и заднее средостение.

**Тема: Сердце. Строение, топография, оболочки.**

Общая анатомия и развитие сосудистой системы. Сердце. Развитие сердца. Форма и положение сердца в грудной полости. Строение правого предсердия и правого желудочка. Левое предсердие и левый желудочек, их строение. Клапаны сердца - полулунные и створчатые. Сосочковые мышцы. Узлы и пучки проводящей системы. Артерии и вены сердца. Венечные артерии сердца. Проекция границ сердца и его отверстий на грудную стенку. Возрастная и типовая анатомия сердца. Околосердечная сумка. Крупные присердечные сосуды грудной полости; аорта, легочный ствол, легочные вены, верхняя и нижняя полые вены.

**Тема: Почки. Надпочечники. Мочеточники, мочевого пузырь, мочеиспускательный канал.**

Форма, строение, сегменты почки. Особенности кровообращения. Нефрон - структурная и функциональная единица почки. Топография (синтопия, скелетотопия), отношение к брюшине. Оболочки почки, фиксирующий аппарат, топография почечной ножки. Возрастная анатомия и рентгеноанатомия почки. Анатомия мочевыводящих путей: чашечки и лоханки. Железы внутренней секреции адреналовой группы-надпочечники. Кортикостероиды (адреналовая система). Мозговое вещество (адреналовая или хромоафинная система). Развитие, строение, топография, функция. Мочевой пузырь, мочеточник, мочеиспускательный канал. Топография, отношение к брюшине, строение, сужения мочеточника. Форма, положение, строение стенки, треугольник дна мочевого пузыря. Его отношение к брюшине и к соседним органам. Фиксация мочевого пузыря. Мужской и женский мочеиспускательный канал. Пороки развития органов мочевой системы.

**Тема: Мужские половые органы. Женские половые органы. Промежность.**

Эмбриогенез мочеполового синуса. Развитие половых органов. Гомология мужских и женских половых органов. Аномалии развития. Мужские половые органы. Развитие. Яичко, придаток яичка, оболочки яичка, Мошонка. Процесс опускания яичка, аномалии, связанные с этим процессом. Состав и части семенного канатика. Семявыводящий и семявыбрасывающий протоки. Предстательная железа. Семенной пузырек. Бульбоуретральные железы. Половой член и его строение.

Женские половые органы. Яичник, его форма, топография, строение, рудиментарные придатки, отношение к брюшине. Циклические и возрастные изменения яичника. Матка, ее развитие, форма, части, топография, отношение к брюшине. Канал шейки матки, отверстия, строение стенки матки. Связки матки. Рентгеноанатомия. Маточная труба. Развитие, строение, отношение к брюшине. Влагалище, своды и преддверие влагалища. Наружные женские половые органы. Большие и малые срамные губы, клитор, девственная плева, железы преддверия.

Положение органов малого таза у мужчины и женщины. Промежность. Мышцы и фасции, их топография, промежность у мужчины и женщины.

### Тематический план дисциплины (в академических часах)

Наименование разделов дисциплины (модулей) и тем	Аудиторные занятия		СРС	Используемые образовательные технологии	Формы контроля
	лекции	Практ. занятия			
<b>1-семестр</b>					
1. Опорно-двигательный аппарат	12	22	14	ЛВ, КМ, КОП, Р, В,С.	Т,КР, С
2. Спланхнология. Сердце	13	16	13	ЛВ, КМ, КОП, Р, В,С.	Т,КР, С
<b>Итого за семестр</b>	<b>25</b>	<b>38</b>	<b>27</b>		

### Календарно-тематический план СРС (1-семестр)

№	Темы занятий	Задания на СРС, СРСП	Цель и содерж. заданий	Рекомен. литерат. (стр.)	Форма контроля	Срок и сдачи	Макс. балл
<b>Раздел: ОСТЕОЛОГИЯ</b>							
1	Анатомия как наука. Оси и плоскости тела. Анатомическая терминология.	Оформление рефератов	Разъяснить студентам задачи и порядок изучения анатомии человека. Ознакомить студентов с кафедрой, организацией учебного процесса, с основными приемами и методами работы (изготовления, хранения и пользования) с анатомическими препаратами и другими учебными пособиями, с учебником и атласом, анатомической терминологией, а также с работой музеев, препараторской,	<b>Основная</b> 1. М.Р.Сапин - Анатомия человека, 1986; 1993; 1996; 2001; т.1. стр. 5-27. 2. М.Г. Привес, К.Лысенков, В.И.Бушкович -. Анатомия человека, 2008 г. Стр. 14-51. <b>Дополнительная</b> 1. С.С. Михайлов - Анатомия человека, 1999. – 736 с. 2. А. Андронеску - Анатомия ребенка. 1970. – 363 с.	Опрос, защита рефератов	сентябрь	
2	Общая остеология. Позвонки, крестец, копчик, ребра, грудина. Рентгенанатомия.	Подготовка и демонстрация препаратов	пользования) с анатомическими препаратами и другими учебными пособиями, с учебником и атласом, анатомической терминологией, а также с работой музеев, препараторской,	1. М.Р. Сапин - Анатомия человека. 1986; 1993; 1996; 2001; т.1. стр. 97-117. 2. М.Г. Привес, Н.К. Лысенков, В.И. Бушкович - Анатомия человека, 2008г. Стр. 52-68, 79-90, 94-98. 3. Р.Д.Синельников -. Атлас анатомии человека. том.1. 1996г. Стр. 12-32.	Опрос, защита и презентация препаратов	сентябрь	

			костной комнаты, морга, рентгенкабинета. Учебно-трудовая дисциплина: права и обязанности студентов (поведение в учебных помещениях, внешний вид и форма одежды).	1. М.Р. Сапин, Д.Б. Никитюк - Нормальная и топогр. анатомия человека. В 3-х томах. 2007. – 1160 с. 2. Л.Л. Колесников – Междунар. анатом. терминология. 2003. – 424 с. 3. С.С. Михайлов - Анатомия человека, 1984г. 4. А. Андронеску. – Анатомия ребенка. 1970г.			
3	Кости пояса верхней конечности. Кости свободной верхней конечности. Кости кисти. Рентгеноанатомия.	Подготовка и демонстрация препаратов	Научить студентов умения находить, называть и показывать кости плечевого пояса, плеча, предплечья и кисти, их части на препаратах, рассказывать их строение, что важно для курса травматологии, хирургии и	1. М.Р. Сапин - Анатомия человека. 1986; 1993; 1996; 2001; т.1. стр. 177-187. 2. М.Г. Привес, Н.К. Лысенков, В.И. Бушкович - Анатомия человека, 2008г. Стр. 137-139, 141-142, 144-145, 148-152. 3. Р.Д. Синельников - Атлас анатомии человека. том.1. 1996г. Стр. 82-100.	Опрос, защита и презентация препарата в	сентябрь	
4	Кости тазового пояса и свободной нижней конечности. Рентгеноанатомия.	Демонстрация препаратов	лечебной физкультуры.	1. М.Р. Сапин - Анатомия человека. 1986; 1993; 1996; 2001; т.1. стр. 187-207. 2. М.Г. Привес, Н.К. Лысенко, В.И. Бушкович - Анатомия человека, 2008. Стр. 156-159, 164-165, 168-170, 174-177. 3. Р.Д. Синельников - Атлас анатомии человека. том.1. 1996г. Стр. 100-132.	Опрос, защита и презентация препарата в	сентябрь	
<b>Раздел : СИНДЕСМОЛОГИЯ</b>							
5	Общая синдесмология. Соединения позвонков. Позвоночник в целом. Соединения костей грудной	Демонстрация препаратов		1. М.Р. Сапин - Анатомия человека. 1986; 1993; 1996; 2001; т.1. стр. 208-213, 218-231. 2. М.Г. Привес, Н.К. Лысенков, В.И. Бушкович - Анатомия человека, 2008г. Стр. 69-79, 90-94, 98-102. 3. Р.Д. Синельников - Атлас анатомии человека. том.1. 1996г.	Опрос, защита и презентация препарата в	сентябрь	

	клетки. Грудная клетка в целом.			Стр 135-148.			
6	Соединение костей плечевого пояса. Соединение костей предплечья. Суставы кисти.	Демонстрация препаратов	Научить студентов умению называть, находить и показывать соединения костей пояса и свободной верхней конечности на костных и влажных препаратах, рассказывать их строение, понимать биомеханические особенности	1. <i>М.Р.Сапин</i> - <i>Анатомия человека.</i> 1986; 1993; 1996; 2001; т.1. стр. 231-244. 2. <i>М.Г. Привес, Н.К.Лысенков, В.И.Бушкович</i> - <i>Анатомия человека,</i> 2008г. Стр. 139-140, 142-144, 145-148, 152-156. 3. <i>Р.Д.Синельников</i> - <i>Атлас анатомии человека.</i> том.1. 1996г. Стр 148-162.	Опрос, защита и презентация препарата	октябрь	
7	Соединение костей таза. Таз в целом, размеры и половые различия таза. Соединение костей нижней конечности. Рентгенанатомия.	Оформление рефератов	Научить студентов умению называть, находить и показывать соединения костей пояса нижней конечности, тазобедренный и коленный суставы, суставы голени и стопы на костных и влажных препаратах, рассказывать их строение (в том числе размеры таза), понимать их биомеханические особенности, что важно для курса травматологии и ортопедии, акушерства и гинекологии, хирургии, лечебной физкультуры.	1. <i>М.Р.Сапин</i> - <i>Анатомия человека.</i> 1986; 1993; 1996; 2001; т.1. стр. 244-268. 2. <i>М.Г. Привес, Н.К.Лысенков, В.И.Бушкович</i> <i>Анатомия человека,-</i> 2008г. Стр. 159-163, 165-168, 170-174, 177-181. 3. <i>Р.Д.Синельников</i> - <i>Атлас анатомии человека.</i> том.1. 1996г. Стр 162-184.	Опрос, защита рефератов	октябрь	
<b>Раздел: ЧЕРЕП</b>							
8	Череп: лобная, теменная, затылочн	Демонстрация препаратов	Научить студентов умению называть, находить и	1. <i>М.Р.Сапин</i> - <i>Анатомия человека.</i> 1986; 1993; 1996; 2001; т.1. стр.117-127,	защита и презентация препарата	октябрь	

	ая, клиновидная, решетчатая кости. Рентгеноанатомия.		показывать на и отдельные препараты лобную, теменную, затылочную, клиновидную и решетчатую кости, их части, края, поверхности, каналы височной кости и рассказывать их строение, что важно для курса рентгенологии, нервных болезней, травматологии и хирургии.	2. <i>М.Г. Привес, Н.К.Лысенков, В.И.Бушкович</i> Анатомия человека,- 2008г. Стр. 102-109, 113-116. 3. <i>Р.Д.Синельников -</i> Атлас анатомии человека. том.1. 1996г. Стр 32-47, 54-56.	в		
9	Височная кость. Кости лицевого черепа. Рентгеноанатомия.	Демонстрация препаратов	Научить студентов умению называть, находить и показывать топографию наружного и внутреннего основания черепа, соединения костей черепа на костных и влажных препаратах, рассказывать их строение, понимать биомеханические особенности соединений, что важно для курса травматологии, хирургии и стоматологии.	1. <i>М.Р.Сатин -</i> Анатомия человека. 1986; 1993; 1996; 2001; т.1. стр.117-127, 2. <i>М.Г. Привес, Н.К.Лысенков, В.И.Бушкович</i> Анатомия человека,- 2008г. Стр. 102-109, 113-116. 3. <i>Р.Д.Синельников -</i> Атлас анатомии человека. том.1. 1996г. Стр 32-47, 54-56.	защита и презентация препаратов в	октябрь	
10	Череп в целом: глазница, костные стенки полости носа, воздухоносные пазухи костей черепа.	Оформление таблиц и схем	Научить студентов умению называть, находить и показывать топографию наружного и внутреннего основания черепа, соединения костей черепа на костных и влажных препаратах,	1. <i>М.Р.Сатин -</i> Анатомия человека. 1986; 1993; 1996; 2001; т.1. стр.140-151. 2. <i>М.Г. Привес, Н.К.Лысенков, В.И.Бушкович –</i> Анатомия человека. 2008г. Стр. 123-124, 126-134. 3. <i>Р.Д.Синельников -</i> Атлас анатомии	защита и презентация препаратов в	октябрь	

	Ямки (подвисочная, крыло-небная). Рентгеноанатомия.		рассказывать их строение, понимать биомеханические особенности соединений, что важно для курса травматологии, хирургии и стоматологии.	человека. том.1. 1996г. Стр. 66-74			
11	Череп в целом: соединения костей черепа. Возрастные особенности (роднички) и аномалии. Височно-нижнечелюстной сустав. Рентгеноанатомия.	Оформление рефератов	Научить студентов умению называть, находить и показывать топографию наружного и внутреннего основания черепа, соединения костей черепа на костных и влажных препаратах, рассказывать их строение, понимать биомеханические особенности соединений, что важно для курса травматологии, хирургии и стоматологии.	1. <i>М.Р.Сапин</i> - Анатомия человека. 1986; 1993; 1996; 2001; т.1. стр. 127-140, 151-177. 2. <i>М.Г. Привес, Н.К.Лысенков, В.И.Бушкович</i> - Анатомия человека, - 2008г. Стр. 109-113, 116-123, 124-126 3. <i>Р.Д.Синельников</i> - Атлас анатомии человека. том.1. 1996г. Стр 47-54, 57-66, 74-82.	Опрос, защита рефератов	октябрь	

### Раздел: МИОЛОГИЯ

12	Введение в миологию. Мышцы, фасции головы и шеи. Треугольники шеи.	Оформление таблиц и схем	Научить студентов умению называть, находить и показывать мышцы и фасции головы и шеи на трупе, места их начала и прикрепления на костях черепа, рассказывать их строение, функцию, что важно для курса топографической анатомии и оперативной хирургии, травматологии, челюстно-лицевой хирургии,	1. <i>М.Р.Сапин</i> - Анатомия человека. 1986; 1993; 1996; 2001; т.1. стр. 269-284, 329-366. 2. <i>М.Г. Привес, Н.К.Лысенков, В.И.Бушкович</i> – Анатомия человека. 2008г. Стр. 181-190, 209-221. 3. <i>Р.Д.Синельников</i> - Атлас анатомии человека. том.1. 1996г. Стр 185-190, 227-247.	презентация и защита таблиц и схем	ноябрь	
----	--	--------------------------	---	--	------------------------------------	--------	--

			нервных болезней, косметологии.				
13	Мышцы и фасции спины.	Демонстрация препаратов	См. выше	1. <i>М.Р.Сатин</i> - <i>Анатомия человека.</i> 1986; 1993; 1996; 2001; т.1. стр. 284-304. 2. <i>М.Г. Привес, Н.К.Лысенков, В.И.Бушкович</i> – <i>Анатомия человека.</i> 2008г. Стр. 190-197. 3. <i>Р.Д.Синельников</i> - <i>Атлас анатомии человека.</i> том.1. 1996г. Стр 191-203.	защита и презентация препаратов	ноябрь	
14	Мышцы и фасции груди и живота. Диафрагма. Слабые места живота.	Демонстрация препаратов	Смотри выше	1. <i>М.Р.Сатин</i> - <i>Анатомия человека.</i> 1986; 1993; 1996; 2001; т.1. стр. 284-304. 2. <i>М.Г. Привес, Н.К.Лысенков, В.И.Бушкович</i> – <i>Анатомия человека.</i> 2008г. Стр. 190-197. 3. <i>Р.Д.Синельников</i> - <i>Атлас анатомии человека.</i> том.1. 1996г. Стр 191-203.	защита и презентация препаратов	ноябрь	
15	Мышцы и фасции плечевого пояса, плеча, предплечья и кисти. Биомеханика мышц.	Демонстрация препаратов	См. выше	1. <i>М.Р.Сатин</i> - <i>Анатомия человека.</i> 1986; 1993; 1996; 2001; т.1. стр. 366-395. 2. <i>М.Г. Привес, Н.К.Лысенков, В.И.Бушкович</i> – <i>Анатомия человека.</i> 2008г. Стр . 222-234. 3. <i>Р.Д.Синельников</i> - <i>Атлас анатомии человека.</i> том.1. 1996г. Стр 248-280.	защита и презентация препаратов	ноябрь	
16	Мышцы и фасции таза, бедра, голени и стопы. Биомеханика мышц.	Демонстрация препаратов	См. выше	1. <i>М.Р.Сатин</i> - <i>Анатомия человека.</i> 1986; 1993; 1996; 2001; т.1. стр. 410-449 2. <i>М.Г. Привес, Н.К.Лысенков, В.И.Бушкович</i> – <i>Анатомия человека.</i> 2008г. Стр. 236-252. 3. <i>Р.Д.Синельников</i> - <i>Атлас анатомии человека.</i> том.1. 1996г. Стр 283-318.	защита и презентация препаратов	ноябрь	



17	Топография мышц верхней конечности.	Самостное препарирование	Научить студентов умению называть, находить и показывать области и границы и рассказать топографию верхней конечности, что важно для курса топографической анатомии и оперативной хирургии, травматологии, хирургии и лечебной физкультуры.	1. <i>М.Р.Сапин</i> - Анатомия человека. 1986; 1993; 1996; 2001; т.1. стр. 396-410. 2. <i>М.Г.Привес, Н.К.Лысенков, В.И.Бушкович</i> – Анатомия человека. 2008г. Стр. 234-236. 3. <i>Р.Д.Синельников</i> - Атлас анатомии человека. том.1. 1996г. Стр. 281-282	презентация препаратов	ноябрь	
18	Топография мышц нижней конечности.	Самостное препарирование	Научить студентов умению называть, находить и показывать области и границы и рассказать топографию нижней конечности, что важно для курса топографической анатомии и оперативной хирургии, травматологии, хирургии и лечебной физкультуры.	1. <i>М.Р.Сапин</i> - Анатомия человека. 1986; 1993; 1996; 2001; т.1. стр. 449-466. 2. <i>М.Г. Привес, Н.К.Лысенков, В.И.Бушкович</i> – Анатомия человека. 2008г. Стр. 252-259. 3. <i>Р.Д.Синельников</i> - Атлас анатомии человека. том.1. 1996г. Стр 318-329.	презентация препаратов	ноябрь	

**Раздел: СПЛАНХНОЛОГИЯ**

19	Общие данные анатомии пищеварительной системы. Строение полости рта, неба и слюнных желез. Зубы.	Оформление рефератов	Научить студентов находить, называть и показывать стенки и органы полости рта (язык, мягкое небо и слюнные железы зубы) и их части, рассказывать их строение, понимать функцию, что имеет важно для курса стоматологии, челюстно-лицевой хирургии и терапии.	1. <i>М.Р.Сапин</i> - Анатомия человека. 1986; 1993; 1996; 2001; т.1. стр. 479-505. 2. <i>М.Г.Привес, Н.К.Лысенков, В.И.Бушкович</i> – Анатомия человека. 2008г. Стр. 266-289. 3. <i>Р.Д.Синельников</i>	Опрос, защита рефератов	ноябрь	
20	Строение глотки, пищевода и желудка.	Демонстрация препаратов	<i>- Атлас анатомии человека. том.2. . 1996г. Стр 9-41.</i>		защита и презентация препаратов	декабрь	

21	Строение тонкого и толстого кишечника.	Демонстрация препаратов			презентация препаратов	декабрь	
22	Анатомия и топография печени, желчного пузыря и поджелудочной железы. Селезенка.	Демонстрация препаратов	Научить студентов умению находить, называть и показывать части печени, поджелудочной железы и селезенки, рассказывать их строение и функции, четко ориентироваться в топографии, что важно для курса внутренних болезней, хирургии и эндокринологии.	1. <i>М.Р.Сапин</i> - Анатомия человека. 1986; 1993; 1996; 2001; т.1. стр. 548-562, том.2. стр.112-117. 2. <i>М.Г.Привес, Н.К.Лысенков, В.И.Бушкович</i> – Анатомия человека. 2008г. Стр. 317-323, 512-514. 3. <i>Р.Д.Синельников</i> - Атлас анатомии человека. том.2. 1996г. Стр 82-96, том.3. стр.212-215.	презентация препаратов	декабрь	
23	Брюшина и ее производные. Топография органов пищеварительной системы в брюшной полости.	Демонстрация препаратов	Научить студентов умению находить, называть и показывать основные связки, брыжейки брюшины, ее сумки, сальники, рассказывать их строение, ориентироваться в топографии, что важно для диагностики и лечения воспалительных процессов и их осложнений в брюшной полости.	1. <i>М.Р.Сапин</i> - Анатомия человека. 1986; 1993; 1996; 2001; т.1. стр. 562-576. 2. <i>М.Г.Привес, Н.К.Лысенков, В.И.Бушкович</i> – Анатомия человека. 2008г. Стр. 324-330. 3. <i>Р.Д.Синельников</i> - Атлас анатомии человека. том.2. 1996г. Стр 97-114.	презентация препаратов	декабрь	
24	Строение полости носа, придаточных пазух и гортани. Анатомия и топография трахеи, главных бронхов. Щитовидная, паращитовидные	Оформление таблиц и схем	См. выше	1. <i>М.Р.Сапин</i> - Анатомия человека. 1986; 1993; 1996; 2001; т.1. стр. 581-602, том.2. стр. 99-102, 168-174. 2. <i>М.Г.Привес, Н.К.Лысенков, В.И.Бушкович</i> – Анатомия человека. 2008г. Стр. 334-344, 402-406. 3. <i>Р.Д.Синельников</i>	презентация и защита таблиц и схем	декабрь	

	дные и вилочковая железы.			- Атлас анатомии человека. том.2. 1996г. Стр 119-149, 232-238.			
25	Анатомия и топография легких, плевры и органов средостения.	Демонстрация препаратов	Смотри выше	1. <i>М.Р.Сапин</i> - Анатомия человека. 1986; 1993; 1996; 2001; т.1. стр. 603-623. 2. <i>М.Г. Привес, Н.К.Лысенков, В.И.Бушкович</i> – Анатомия человека. 2008г. Стр. 344-357. 3. <i>Р.Д.Синельников</i> - Атлас анатомии человека. том.2. 1996г. Стр 150-170.	презентация препаратов	декабрь	
26	Сердце: строение, форма, клапанный аппарат, топография, кровоснабжение, иннервация, проводящая система, развитие, аномалии. Рентгенанатомия.	Демонстрация препаратов	Научить студентов находить, называть и показывать сердце, уметь рассказывать строение и топографию изучаемого органа, важно для курса терапии, хирургии, топографической анатомии и рентгенологии.	1. <i>М.Р.Сапин</i> - Анатомия человека. 1986; 1993; 1996; 2001; т.2. стр. 183-219. 2. <i>М.Г. Привес, Н.К.Лысенков, В.И.Бушкович</i> – Анатомия человека. 2008г. Стр. 413-441. 3. <i>Р.Д.Синельников</i> - Атлас анатомии человека. том.3. 1996г. Стр 9-46.	презентация препаратов	декабрь	
27	Строение почек, надпочечников, мочеточников, мочевого пузыря, мочеиспускательного канала.	Демонстрация препаратов	Смотри выше	1. <i>М.Р.Сапин</i> - Анатомия человека. 1986; 1993; 1996; 2001; т.2. стр. 4-28, 175-180. 2. <i>М.Г. Привес, Н.К.Лысенков, В.И.Бушкович</i> – Анатомия человека. 2008г. Стр. 357-369, 409-410. 3. <i>Р.Д.Синельников</i> - Атлас анатомии человека. том.2. 1996г. Стр 171-189, 239-242.	презентация препаратов	декабрь	
28	Анатомия и топография мужских и	Демонстрация	Смотр выше	1. <i>М.Р.Сапин</i> - Анатомия человека. 1986; 1993; 1996;	презентация препаратов	декабрь	

женских половых органов. Промежность.	препаратов		2001; т.2. стр. 28-93. 2. М.Г. Привес, Н.К.Лысенков, В.И.Бушкович – Анатомия человека. 2008г. Стр. 369-399. 3. Р.Д.Синельников - Атлас анатомии человека. том.2. 1996г. Стр 189-229.	в		
---------------------------------------	------------	--	--	---	--	--

## ПЕРЕЧЕНЬ ВОПРОСОВ И ТЕМ АРС, СРС И СРСП ПО ФОРМАМ КОНТРОЛЯ

### Основные вопросы АРС

#### Модуль №1: «Опорно-двигательный аппарат»

##### 1. Остеология

1. Введение в анатомию. Анатомия как наука. Цели и задачи анатомии. Методы анатомических исследований. Краткий очерк истории анатомии.
2. Анатомическая номенклатура. Основные анатомические термины. Оси и плоскости.
3. Скелет. Понятие о твердом и мягком скелете. Макро- и микроструктура кости. Классификация костей.
4. Этапы развития костей.
5. Позвоночный столб, его отделы и функции. Строение позвонка (типичного). Общее строение позвонков. Аномалии и варианты изменчивости развития позвонков.
6. Шейные позвонки. Отличительные особенности.
7. Грудные позвонки. Отличительные особенности.
8. Поясничные позвонки. Отличительные особенности.
9. Крестец и копчик: форма, поверхности, линии, гребни, каналы, щели.
10. Изгибы позвоночного столба, этапы его формирования. Рентгеноанатомия позвоночного столба. Строение позвонка новорожденного.
11. Ребра: истинные, ложные, колеблющиеся. Основные элементы ребра. Отличительные особенности I, II, XI, XII ребер.
12. Грудина: форма и строение (рукоятка, тело, мечевидный отросток, вырезки, угол грудины).
13. Аномалии развития костей грудной клетки. Рентгеноанатомия грудной клетки.
14. Отделы верхней конечности: кости плечевого пояса (лопатка, ключица)
15. Кости свободной верхней конечности. Плечевая кость.
16. Кости предплечья: локтевая и лучевая.
17. Кости кисти: запястья, пястья и фаланги пальцев кисти.
18. Точки окостенения костей плечевого пояса, плеча, предплечья и кисти. Аномалии развития.
19. Пояс нижней конечности - тазовая кость (подвздошная, седалищная и лобковая).
20. Бедренная кость. Аномалии развития и рентгенограммы костей тазового пояса и бедра.
21. Кости голени: большеберцовая и малоберцовая.
22. Кости стопы. Свод стопы.
23. Аномалии развития костей нижней конечности.

##### 2. Синдесмология

1. Общая артросиндесмология. Непрерывные соединения и их виды. Полунепрерывные соединения.
2. Характеристика прерывных соединений (строение, виды, биомеханика движений). Принципы классификации суставов.
3. Соединения свободных позвонков.
4. Соединение крестца с копчиком.
5. Соединение позвоночного столба с черепом.
6. Позвоночный столб в целом: строение, функция, биомеханика движения.

7. Соединения ребер с позвоночным столбом:
8. Соединение ребер с грудиной:
9. Грудная клетка в целом (строение, стенки, формы и биомеханика движений). Варианты и anomalies грудной клетки.
10. Соединение костей плечевого пояса.
11. Соединение костей свободной верхней конечности: плечевой и локтевой сустав.
12. Рентгеноанатомия соединения костей плечевого пояса, плечевого и локтевого суставов.
13. Нарисовать схему строения суставов плечевого пояса и плеча.
14. Соединение костей предплечья. Нарисовать схему хода лучезапястного сустава.
15. Соединения костей кисти.
16. Соединение костей пояса нижней конечности. Лобковый симфиз (особенности).
17. Таз в целом. Большой и малый таз.
18. Размеры, формы и половые особенности таза. Понятие оси таза.
19. Соединение костей свободной нижней конечности. Тазобедренный сустав.
20. Коленный сустав.
21. Соединения костей голени:
22. Соединение костей стопы.
23. Стопа как целое: связки, своды.

### **3. Краниология**

1. Скелет головы - череп: отделы, границы. Общие принципы строения костей черепа.
2. Лобная кость. Теменная кость. Затылочная кость.
3. Клиновидная кость. Решетчатая кость.
4. Височная кость. Части и детали ее строения.
5. Каналы височной кости: содержимое и детали их строения.
6. Барабанная полость, ее стенки и сообщения.
7. Верхняя челюсть. Нижняя челюсть.
8. Небная кость. Нижняя носовая раковина. Сошник и носовая кость: строение. Слезная и скуловая кости: строение. Подъязычная кость.
9. Рентгеноанатомия костей черепа.
10. Череп в целом: отделы, нормы (вертикальная, базилярная, лицевая и боковая), границы. Мозговой череп: свод черепа наружное и внутреннее основание черепа.
11. Лицевой череп: глазница, костная полость носа,
12. Лицевой череп: височная и подвисочная ямки; крыло-небная ямка.
13. Фило- и онтогенез черепа. Особенности строения и функциональное значение костей черепа. Половые и индивидуальные различия черепа.
14. Рентгеноанатомия костей мозгового и лицевого черепа.
15. Непрерывные соединения костей черепа.
16. Синовиальное соединение костей черепа: височно-нижнечелюстной сустав. Варианты и anomalies развития черепа

### **4. Миология**

1. Общая миология. Мышца как орган. Закономерности распределения мышц. Принципы классификации мышц. Принципы работы мышц.
2. Вспомогательный аппарат мышц.
3. Развитие мышц.
4. Области головы и шеи. Мимические мышцы лица. Классификация. Мышцы свода черепа.
5. Мышцы, окружающие глазную щель, носовые отверстия, ротовую щель и ушной раковины.
6. Жевательные мышцы.
7. Фасции головы.
8. Поверхностные мышцы шеи.
9. Надподъязычные мышцы.
10. Подподъязычные мышцы.
11. Глубокие мышцы шеи:

12. Фасции и клетчаточные пространства шеи.
13. Треугольники шеи, их топография.
14. Области спины.
15. Поверхностные мышцы спины.
16. Глубокие мышцы спины.
17. Фасции и топография спины.
18. Границы, области груди и живота.
19. Мышцы, действующие на суставы плечевого пояса:
20. Собственные (аутохтонные) мышцы груди.
21. Диафрагма: части, отверстия, ножки, треугольники диафрагмы.
22. Фасции груди.
23. Мышцы боковых стенок брюшной полости.
24. Мышцы передней стенки брюшной полости.
25. Мышцы задней стенки брюшной полости.
26. Фасции живота.
27. Белая линия живота. Влагалище прямой мышцы живота.
28. Паховый канал, его стенки. Наружное и внутреннее кольца.
29. Складки и ямки на внутренней поверхности передней стенки живота.
30. Области плечевого пояса, плеча, предплечья и кисти. Мышцы плечевого пояса.
31. Мышцы свободной верхней конечности - мышцы плеча.
32. Фасции плечевого пояса и плеча.
33. Мышцы предплечья. Передняя группа мышц предплечья.
34. Мышцы предплечья. Задняя группа мышц предплечья
35. Мышцы кисти. Мышцы возвышения большого пальца. Мышцы возвышения мизинца. Средняя группа мышц кисти.
36. Фасции и синовиальные влагалища сухожилий мышц предплечья и кисти.
37. Области пояса и свободной нижней конечности.
38. Мышцы таза. Внутренняя группа.
39. Мышцы таза. Наружная группа.
40. Фасции пояса нижней конечности.
41. Мышцы бедра. Передняя группа.
42. Мышцы бедра. Задняя группа.
43. Мышцы бедра. Медиальная группа.
44. Фасции бедра.
45. Мышцы голени. Передняя группа.
46. Мышцы голени. Задняя группа.
47. Мышцы голени. Латеральная группа.
48. Мышцы стопы. Мышцы тыла стопы. Мышцы подошвы стопы.
49. Фасции голени и стопы.

### Темы для СРС

#### Модуль №1: «Опорно-двигательный аппарат»

##### 1. Остеология

1. Стадии развития скелета в филогенезе и онтогенезе.
2. Центры окостенения: виды, сроки появления. Понятие о костном возрасте.
3. Понятие о конституции и телосложении. Типы телосложения. Критерии типов телосложения.
4. Системные аномалии развития костной системы (ахондрогенез, ахондроплазия, фиброзная дисплазия, несовершенный остеогенез).
5. Аномалии развития тел, дуг и отростков позвонков.
6. Аномалии развития конечностей вследствие аплазии или гипоплазии структур.
7. Аномалии развития конечностей вследствие развития дополнительных структур.

8. Аномалии развития конечностей вследствие неразделения или слияния структур.
9. Аномалии развития конечностей вследствие чрезмерного развития структур.

## **2. Артрология**

1. Виды соединений костей. Возрастные изменения.
2. Виды движения в суставах. Факторы, определяющие объем движения в суставах.
3. Позвоночный столб в целом. Изгибы позвоночного столба. Возрастные особенности. Формирование осанки. Аномалии развития позвоночного столба в целом.
4. Грудная клетка в целом. Возрастные и индивидуальные особенности. Аномальные формы грудной клетки.
5. Таз в целом: отделы, половые различия. Размеры женского таза. Аномальные формы таза.
6. Твердая основа стопы. Стопа как целое. Своды стопы. Виды деформации стопы (плоскостопие, варусные и вальгусные деформации, конская стопа).

## **3. Череп в целом**

1. Краниология. Отделы черепа и составляющие их кости. Аномальные формы черепа.
2. Этапы эволюции черепа. Изменения черепа в антропогенезе.
3. Эмбриональное развитие черепа, его стадии.
4. Особенности черепа новорожденного. Родничковые кости.
5. Развитие и рост черепа после рождения. Аномалии черепа, связанные с преждевременным зарастанием швов. Возрастные и половые различия черепа.
6. Аномалии лицевого и мозгового отдела черепа (агнатия, апрозопия, гипертелоризм, гипотелоризм, акрания, гемикрания, краниостеноз, платибазия и др.).
7. Лобная и теменные кости: аномалии развития (внутритеменной шов, метопический шов, увеличенное теменное отверстие).
8. Затылочная кость: аномалии развития (затылочный валик, манифестация проатланта, третий мыщелок, поперечные и сагиттальный затылочные швы), возрастные особенности.
9. Клиновидная кость: аномалии развития (черепно-глочный канал, венозное отверстие Везалия, ость седла, бугристость спинки седла, межнаклоненные отверстия, менингеально-глазничное отверстие, внутрикрыльный шов).
10. Кости лицевого черепа: носовая, скуловая и слезная кости, аномалии развития (двураздельная скуловая кость, предлобная кость).
11. Верхняя челюсть: аномалии развития (агнатия, полигнатия, микрогнатия, прогнатия, ретрогнатия, добавочное подглазничное отверстие, расщелина верхней челюсти, резцовый шов).
12. Нижняя челюсть: аномалии развития (прогения, микрогения, латерогнатия, агнатия, добавочный канал нижней челюсти, резцовый канал нижней челюсти, подбородочные косточки, канал Робинсона).
13. Воздухоносные околоносовые пазухи: варианты и аномалии развития.
14. Полость носа: костная основа, сообщения, аномалии развития.
15. Полость рта: костная основа, сообщения, аномалии развития.
16. Глазница: стенки, сообщения, аномалии развития (глазничная решетчатость).
17. Костное небо: строение, аномалии развития (небный валик, расщелина, резцовый шов).

## **4. Миология**

1. Мышечная система, ее роль в организме. Строение скелетной мышцы.
2. Классификация мышц по форме, расположению мышечных пучков, функции.
3. Развитие скелетной мускулатуры. Вспомогательный аппарат мышц.
4. Фасции и клетчаточные пространства боковой поверхности лица.
5. Глубокие клетчаточные пространства лица.
6. Клетчаточные пространства свода черепа.
7. Топография шеи (области, треугольники).
8. Фасции шеи (по В.Н.Шевкуненко, по PNA).
9. Клетчаточные пространства шеи.
10. Диафрагма: части, отверстия и их содержимое, слабые места.

11. Мышцы, производящие дыхательные движения.
12. Подмышечная ямка и подмышечная полость: границы, стенки.
13. Топография кисти. Особенности строения синовиальных влагалищ.
14. Мышцы, производящие движения в лучезапястном суставе.
15. Мышцы, производящие движения пальцев кисти.
16. Топография плеча и предплечья (борозды, каналы, ямки).
17. Влагалище прямой мышцы живота.
18. Паховый канал: стенки, отверстия, содержимое.
19. Фасции и топография бедра (борозды, каналы, треугольники).
20. Фасции и топография голени (каналы, борозды).
21. Мышцы, производящие движения в голеностопном и подтаранном суставах.
22. Мышцы стопы: строение, функция.

## **Основные вопросы АРС**

### **Модуль №2: «Спланхнология»**

#### **1. Пищеварительная система**

Эмбриогенез органов пищеварительного тракта. Губы, щеки. Полость рта (стенки, содержимое)

1. Мягкое небо и ее строение (слизистая оболочка, мышцы). Небные миндалины.
2. Язык и ее строение (слизистая оболочка, мышцы).
3. Слюнные железы и их строение.
4. Развитие зубов. Молочные зубы. Строение зубов. Постоянные зубы
5. Формула зубов. Прикусы и ее виды. Окклюзия.
6. Аномалии развития органов полости рта.
7. Глотка: строение и ее топография. Акт глотания.
8. Пищевод: строение и ее топография.
9. Желудок: части, формы, края, кривизны и поверхности. Топография и строение.
10. Эмбриогенез и аномалии развития глотки, пищевода и желудка.
11. Тонкая кишка и ее части. Двенадцатиперстная кишка, строение, топография.
12. Тощая и подвздошная кишки, строения, топография. Рентгенанатомия тощей и подвздошной кишки.
13. Толстая кишка и ее части. Слепая кишка, строение, топография.
14. Восходящая ободочная кишка, строение, топография. Поперечноободочная кишка, строение, топография. Нисходящая ободочная кишка, строение, топография.
15. Сигмовидная кишка, строение, топография. Прямая кишка, строение, топография.
16. Эмбриогенез и аномалии развития тонкой и толстой кишки.
17. Печень, поверхности, края, связки, вдавления и оболочки.
18. Строение печени, доли, сегменты, дольки.
19. Топография печени, скелетотопия, синтопия и голотопия.
20. Желчный пузырь, части и протоки. Возрастные особенности печени и желчного пузыря.
21. Поджелудочная железа, части и протоки. Строение поджелудочной железы.
22. Топография поджелудочной железы.
23. Селезенка, поверхности, края, оболочки. Строение и топография селезенки.
24. Эмбриогенез, возрастные особенности и аномалии печени, поджелудочной железы и селезенки.
25. Брюшная полость. Брюшина и ее листки. Забрюшинное пространство.
26. Брюшинная полость. Брюшина передней стенки живота, ее отношение к пупочному кольцу, паховому и бедренному каналам.
27. Производные брюшины: брыжейки, сальники, связки, складки и ямки.
28. Отношение органов брюшной полости к брюшине.
29. Эмбриогенез и возрастные особенности брюшины. Аномалии развития брюшины.

#### **2. Дыхательная система**



1. Наружный нос. Полость носа, околоносовые пазухи.
2. Рентгеноанатомия полости носа. Эмбриогенез и возрастные особенности полости носа.
3. Гортань, строение, топография.
4. Хрящи гортани. Соединение хрящей гортани.
5. Мышцы гортани.
6. Рентгеноанатомия и возрастные особенности гортани.
7. Аномалии развития полости носа, околоносовых пазух и гортани.
8. Трахея, и ее строение. Топография трахеи: голотопия, скелетотопия, синтопия.
9. Бифуркация трахеи. Главные бронхи, строение и топография.
10. Щитовидная железа, строение и топография. Паращитовидные железы, строение и топография.
11. Эмбриогенез, возрастные особенности и аномалии развития трахеи, главных бронхов, щитовидных и паращитовидных желез.
12. Легкое: форма, поверхности, ворота, корень, края и доли.
13. Строение легких: доли, сегменты, дольки. Строение ацинуса.
14. Границы легких.
15. Плевра и ее листки. Плевральная полость.
16. Средостение. Топография органов средостения.

### **3. Сердце**

1. Сердце: форма и положение в грудной полости, ось сердца, внешнее строение.
2. Сердце: строение полостей. Клапанный аппарат сердца.
3. Строение стенки сердца. Состав мягкого скелета. Проводящая система сердца.
4. Артерии сердца: ветви, области кровоснабжения. Вены сердца. Типы кровоснабжения.
5. Строение перикарда. Особенности перикарда у новорожденных.
6. Топография сердца: границы, формы, положение в зависимости от типов телосложения и возраста.

### **4. Мочеполовая система**

1. Почка и ее строение. Строение нефрона.
2. Форникальный аппарат почки. Фиксирующий аппарат почки.
3. Чашечно-лоханочная система почки.
4. Надпочечник и его строение.
5. Мочеточник и его строение. Топография мочеточника.
6. Мочевой пузырь и его строение. Топография мочевого пузыря.
7. Строение и топография мужского и женского мочеиспускательного каналов.
8. Строение яичка и их придатков. Размеры, вес и топография, оболочки яичка.
9. Размеры, строение, оболочки семявыносящего протока, части протока и их топография.
10. Размеры, строение, топография семенных пузырьков, предстательной железы, бульбоуретральной железы.
11. Наружные половые органы. Развитие. Половой член и его строение.
12. Мошонка и ее оболочки, опускание яичка. Семенной канатик.
13. Строение яичника и ее придатков.
14. Матка и ее строение. Топография матки. Связки.
15. Маточная труба и ее строение.
16. Влагалище и его строение.
17. Промежность, определение, границы.
18. Мочеполовая диафрагма таза, их половые различия. Мышцы мочеполовой диафрагмы: поверхностные и глубокие.
19. Мышцы диафрагмы таза: поверхностные и глубокие. Фасции промежности.
20. Особенности женской промежности. Седалищно-прямокишечная ямка.

### **Темы для СРС**

## **Модуль №2: «Спланхнология»**

### **1. Пищеварительная система**

1. Общие принципы строения внутренних органов.
2. Топография и изменчивость внутренних органов.
3. Эмбриогенез органов пищеварительного тракта.
4. Аномалии развития, их классификация
5. Развитие зубов. Аномалии развития зубов.
6. Зубочелюстная система. Артикуляция. Окклюзия. Прикусы. Физиологические и аномальные виды прикусов.
7. Лимфоэпителиальное кольцо Пирогова-Вальдейера. Возрастные особенности.
8. Акт глотания и сосания. Аномалии развития глотки.
9. Толстая кишка: топография, отличия от тонкой кишки, отношение к брюшине, аномалии развития.
10. Брюшная полость и брюшина. Производные брюшины.
11. Брюшина. Функциональная анатомия. Транссудирующие и резорбирующие участки.
12. Полость брюшины: этажи, отличия у мужчин и женщин. Образования верхнего этажа.
13. Сальниковая сумка: границы и сообщения.
14. Большой сальник: формирование, аномалии развития.
15. Образования нижнего этажа полости брюшины.

### **2. Дыхательная система**

1. Околоносовые пазухи: строение, возрастные особенности, аномалии развития.
2. Развитие легких. Аномалии дыхательной системы.
3. Структурно-функциональная единица легкого. Понятие о бронхиальном и альвеолярном дереве.
4. Топография легких.
5. Плевра. Плевральная полость. Синусы плевры. Границы полости плевры.
6. Средостение: границы и отделы.

### **3. Сердце**

1. Развитие сердца. Аномалии формы, размера и структуры сердца. Возрастная анатомия и изменчивость сердца.
2. Классификация аномалий сердца. Комбинированные пороки сердца. Аномалии отхождения от сердца основных сосудов.
3. Сосуды малого круга кровообращения. Артериальный проток. Аномалии развития.

### **4. Мочеполовая система**

1. Рентгенанатомия почки, надпочечника, мочеточника и мочевого пузыря.
2. Эмбриогенез, возрастные особенности и аномалии развития почки, надпочечника, мочеточника, мочевого пузыря и мочеиспускательного канала.
3. Развитие мочевых органов.
4. Кровеносное русло почки
5. Чашечно-лоханочная система: строение, варианты и аномалии. Понятие о форникальном аппарате.
6. Развитие мужских половых органов.
7. Развитие наружных мужских половых органов. Аномалии развития.
8. Мошонка, ее слои. Опускание яичка и формирование оболочек. Семенной канатик. Аномалии развития.
9. Развитие женских половых органов.
10. Функциональные изменения матки.
11. Промежность. Мочеполовая диафрагма.
12. Промежность. Строение диафрагмы таза.
13. Фасции промежности.

## ПЕРЕЧЕНЬ ПРАКТИЧЕСКИХ НАВЫКОВ ПО РЕАЛИЗАЦИИ АРС, СРСП и СРС

### Раздел: **ОСТЕОЛОГИЯ**

*Расположить по отношению к себе, показать и назвать по-латински*

1. Акромион.
2. Анатомическую шейку плечевой кости.
3. Блок плечевой кости.
4. Блок таранной кости.
5. Блоковидную вырезку локтевой кости.
6. Боковые массы атланта.
7. Большой вертел.
8. Борозду подключичной артерии (1-е ребро).
9. Бугорок передней лестничной мышцы (1-е ребро).
10. Бугристость большеберцовой кости.
11. Бугристость лучевой кости.
12. Венечный отросток локтевой кости.
13. Вертлужную впадину.
14. Головку лучевой кости.
15. Головку малоберцовой кости.
16. Головку плечевой кости.
17. Гребенчатую линию.
18. Гребень лобковой кости.
19. Десятый грудной позвонок.
20. Запирательное отверстие тазовой кости.
21. Зуб осевого позвонка.
22. Клювовидный отросток лопатки.
23. Ключичную вырезку грудины.
24. Конический бугорок ключицы.
25. Крестцовую бугристость.
26. Латеральную лодыжку.
27. Локтевой отросток.
28. Малый вертел.
29. Медиальную лодыжку.
30. Межвертельный гребень.
31. Межмышцелковое возвышение большеберцовой кости.
32. Одиннадцатый грудной позвонок.
33. Опору таранной кости.
34. Ость лопатки.
35. Первый грудной позвонок.
36. Переднюю дугу атланта.
37. Подколенную поверхность бедренной кости.
38. Поясничный позвонок, отверстие позвонка.
39. Седалищную ость.
40. Седалищный бугор.
41. Срединный крестцовый гребень.
42. Типичное ребро, бугорок ребра.
43. Типичный грудной позвонок, дугу позвонка.
44. Типичный шейный позвонок; отверстие поперечного отростка.
45. Ушковидную поверхность крестца.
46. Ушковидную поверхность тазовой кости.
47. Хирургическую шейку плечевой кости.
48. Шероховатую линию бедренной кости.
49. Ягодичную бугристость.
50. Яремную вырезку грудины.
51. Краниология
52. Показать и назвать по-латински
53. Большое небное отверстие.
54. Борозду верхнего каменистого синуса.
55. Борозду нижнего каменистого синуса.
56. Борозду поперечного синуса.
57. Борозду сигмовидного синуса.
58. Бугор верхней челюсти.
59. Верхнюю глазничную щель.
60. Височную ямку.
61. Внутреннее затылочное возвышение.
62. Внутреннее слуховое отверстие.
63. Гипофизарную ямку.
64. Глоточный бугорок.
65. Грушевидное отверстие.
66. Двубрюшную ямку.
67. Дугообразное возвышение.
68. Заднюю черепную ямку.
69. Зрительный канал.
70. Каменисто-барабанную щель.
71. Клиновидно-небное отверстие.
72. Клыковую ямку.
73. Круглое отверстие.
74. Крыловидно-небную ямку.
75. Крыловидный отросток клиновидной кости.
76. Крышу барабанной полости.
77. Мыщелковый канал.
78. Наружное затылочное возвышение.
79. Наружное сонное отверстие.
80. Нижний носовой ход.
81. Нижнюю глазничную щель.
82. Носослезный канал.
83. Овальное отверстие.
84. Остистое отверстие.
85. Отверстие нижней челюсти.
86. Переднюю черепную ямку.
87. Петушинный гребень.
88. Подбородочное отверстие.

89. Подбородочную ость.
90. Подвисочную ямку.
91. Подвисочный гребень.
92. Подглазничный канал.
93. Подъязычный канал.
94. Продырявленную пластинку решетчатой кости.
95. Расщелину канала большого каменистого нерва.
96. Расщелину канала малого каменистого нерва.
97. Рваное отверстие.
98. Резцовый канал.
99. Скат.
100. Скуловисочное отверстие.
101. Скуловую дугу.
102. Скулоглазничное отверстие.
103. Сонную борозду.
104. Сосцевидный отросток височной кости.
105. Средний носовой ход.
106. Среднюю черепную ямку.
107. Тройничное вдавление.
108. Хоаны.
109. Шиловидный отросток височной кости.
110. Шилососцевидное отверстие.
111. Ямку слезной железы.
112. Яремное отверстие.

## Раздел: МИОЛОГИЯ

### Показать и назвать по-латински

1. Большую грудную мышцу.
2. Большую круглую мышцу.
3. Большую приводящую мышцу.
4. Большую скуловую мышцу.
5. Большую ягодичную мышцу.
6. Височную мышцу.
7. Глубокий сгибатель пальцев.
8. Голено-подколенный канал.
9. Гребенчатую мышцу.
10. Грудино-ключично-сосцевидную мышцу.
11. Грудино-подъязычную мышцу.
12. Грудино-щитовидную мышцу.
13. Грушевидную мышцу.
14. Двубрюшную мышцу, заднее брюшко.
15. Двубрюшную мышцу, переднее брюшко.
16. Двуглавую мышцу бедра.
17. Двуглавую мышцу плеча, длинную головку.
18. Двуглавую мышцу плеча, короткую головку.
19. Дельтовидную мышцу.
20. Длинную малоберцовую мышцу.
21. Длинную мышцу, отводящую большой палец кисти.
22. Длинную приводящую мышцу.
23. Длинный лучевой разгибатель запястья.
24. Длинный разгибатель большого пальца кисти.
25. Длинный разгибатель пальцев.
26. Длинный сгибатель большого пальца кисти.
27. Длинный сгибатель большого пальца стопы.
28. Длинный сгибатель пальцев.
29. Жевательную мышцу.
30. Заднюю большеберцовую мышцу.
31. Заднюю лестничную мышцу.
32. Запястный канал.
33. Икроножную мышцу.
34. Камбаловидную мышцу.
35. Квадратную мышцу бедра.
36. Квадратный пронатор.
37. Клювовидно-плечевую мышцу.
38. Короткий лучевой разгибатель запястья.
39. Короткий разгибатель большого пальца кисти.
40. Короткую малоберцовую мышцу.
41. Короткую мышцу, отводящую большой палец кисти.
42. Круглый пронатор.
43. Круговую мышцу глаза.
44. Круговую мышцу рта.
45. Латеральную крыловидную мышцу.
46. Латеральную широкую мышцу.
47. Локтевой разгибатель запястья.
48. Локтевой сгибатель запястья.
49. Локтевую борозду.
50. Лопаточно-подъязычную мышцу, верхнее брюшко.
51. Лопаточно-подъязычную мышцу, нижнее брюшко.
52. Лучевой сгибатель запястья.
53. Лучевую борозду.
54. Малую грудную мышцу.
55. Медиальную крыловидную мышцу.
56. Медиальную широкую мышцу.
57. Местоположение бедренного канала.
58. Мышечную лакуну.
59. Мышцу, опускающую нижнюю губу.
60. Мышцу, опускающую угол рта.

61. Мышцу, приводящую большой палец кисти.
62. Надгрушевидное отверстие.
63. Переднюю большеберцовую мышцу.
64. Переднюю зубчатую мышцу.
65. Переднюю лестничную мышцу.
66. Плечевую мышцу.
67. Плечелучевую мышцу.
68. Плече-мышечный канал.
69. Поверхностный сгибатель пальцев.
70. Подвздошно-поясничную мышцу.
71. Подгрушевидное отверстие.
72. Подкожную мышцу шеи.
73. Подлопаточную мышцу.
74. Подмышечную полость.
75. Подостную мышцу.
76. Полуперепончатую мышцу.
77. Полусухожильную мышцу.
78. Портняжную мышцу.
79. Приводящий канал.
80. Промежуточную широкую мышцу.
81. Прямую мышцу бедра.
82. Прямую мышцу живота.

83. Разгибатель пальцев.
84. Сосудистую лакуну.
85. Срединную борозду.
86. Среднюю лестничную мышцу.
87. Среднюю ягодичную мышцу.
88. Супинатор.
89. Тонкую мышцу.
90. Треугольники передней стенки подмышечной полости.
91. Трехглавую мышцу плеча, длинную головку.
92. Трехглавую мышцу плеча, латеральную головку.
93. Трехглавую мышцу плеча, медиальную головку.
94. Трехстороннее отверстие.
95. Челюстно-подъязычную мышцу.
96. Червеобразные мышцы.
97. Четырехстороннее отверстие.
98. Шилоподъязычную мышцу.
99. Щечную мышцу.
100. Щито-подъязычную мышцу.

### Раздел: СПЛАНХНОЛОГИЯ

#### *Показать и назвать по-латински*

- |   |   |
|---|---|
| <ol style="list-style-type: none"> <li>1. Ампулу маточной трубы.</li> <li>2. Большой сальник.</li> <li>3. Большой сосочек двенадцатиперстной кишки.</li> <li>4. Большую кривизну желудка.</li> <li>5. Венечную связку печени.</li> <li>6. Влагалищную часть шейки матки.</li> <li>7. Внутреннее отверстие мочеиспускательного канала.</li> <li>8. Ворота легкого.</li> <li>9. Ворота печени.</li> <li>10. Восходящую ободочную кишку.</li> <li>11. Вход в гортань.</li> <li>12. Глоточное отверстие слуховой трубы.</li> <li>13. Глоточную миндалину.</li> <li>14. Голосовые складки.</li> <li>15. Дно желудка.</li> <li>16. Доли левого легкого.</li> <li>17. Желобоватые сосочки языка.</li> <li>18. Желудочки гортани.</li> <li>19. Желчный пузырь.</li> <li>20. Зев.</li> <li>21. Илеоцекальный клапан.</li> <li>22. Кардиальную часть желудка.</li> <li>23. Квадратную долю печени.</li> <li>24. Корень легкого.</li> <li>25. Корень языка.</li> </ol> | <ol style="list-style-type: none"> <li>26. Косую щель легкого.</li> <li>27. Круглую связку матки.</li> <li>28. Круглую связку печени.</li> <li>29. Левую почку.</li> <li>30. Левую треугольную связку печени.</li> <li>31. Малую кривизну желудка.</li> <li>32. Малый сальник.</li> <li>33. Маточную трубу.</li> <li>34. Мочевой пузырь.</li> <li>35. Мочепузырно-маточное углубление.</li> <li>36. Мочеточники.</li> <li>37. Мягкое небо.</li> <li>38. Надвлагалищную часть шейки матки.</li> <li>39. Небную миндалину.</li> <li>40. Нисходящую ободочную кишку.</li> <li>41. Нисходящую часть двенадцатиперстной кишки.</li> <li>42. Отверстие матки (зев).</li> <li>43. Перешеек маточной трубы.</li> <li>44. Перстневидный хрящ гортани.</li> <li>45. Поверхности легкого.</li> <li>46. Поджелудочную железу и ее части.</li> <li>47. Поперечную ободочную кишку.</li> <li>48. Поперечную щель легкого.</li> <li>49. Почечную лоханку.</li> <li>50. Почечную пазуху.</li> <li>51. Почечную пирамиду.</li> </ol> |
|---|---|

- |   |  |
|---|--|
| 52. Правую почку.                         | 69. Серповидную связку печени.             |
| 53. Правую треугольную связку печени.     | 70. Сигмовидную ободочную кишку.           |
| 54. Преддверие полости рта.               | 71. Слепое отверстие языка.                |
| 55. Преддверные складки гортани.          | 72. Слепую кишку.                          |
| 56. Предстательную железу.                | 73. Собственно полость рта.                |
| 57. Привратниковую часть желудка.         | 74. Собственную связку яичника.            |
| 58. Привратниковый сфинктер.              | 75. Тощую кишку.                           |
| 59. Придасток яичка.                      | 76. Трубную миндалину.                     |
| 60. Прямокишечно-маточное углубление.     | 77. Фиброзную капсулу почки.               |
| 61. Прямокишечно-мочепузырное углубление. | 78. Хвостатую долю печени.                 |
| 62. Прямую кишку.                         | 79. Червеобразный отросток и его брыжейку. |
| 63. Пузырный проток.                      | 80. Черпаловидный хрящ гортани.            |
| 64. Реберно-диафрагмальный синус плевры.  | 81. Широкую связку матки.                  |
| 65. Сальниковые отростки.                 | 82. Щитовидный хрящ гортани.               |
| 66. Свод глотки.                          | 83. Язычную миндалину.                     |
| 67. Семенные пузырьки.                    | 84. Яичко.                                 |
| 68. Семявыносящий проток.                 | 85. Яичник.                                |

## **ЭКЗАМЕНАЦИОННЫЕ ВОПРОСЫ**

**Специальность: лечебное дело**

### **I. ОБЩЕТЕОРЕТИЧЕСКИЕ ВОПРОСЫ. ИСТОРИЯ АНАТОМИИ**

1. Предмет анатомии. Методы исследования. Оси и плоскости. Условные линии.
2. Индивидуальная изменчивость. Понятие о вариантах нормы. Типы телосложения.
3. Анатомия и возраст человека. Возрастная периодизация.
4. Анатомия в первобытном обществе, в древнем мире, в средние века.
5. Анатомия эпохи Возрождения, в XVII и XVIII столетиях.
6. Анатомия в XIX столетии.
7. Анатомия в XX веке.
8. Учебный музей в анатомии человека. История, значение.
9. Учебные руководства по анатомии человека: атласы и учебники. Истории создания.

### **II. АНАТОМИЯ ОПОРНО-ДВИГАТЕЛЬНОГО АППАРАТА**

1. Кость как орган. Классификация костей. Возрастные особенности.
2. Позвонки. Соединения между позвонками. Атлантозатылочный сустав.
3. Позвоночный столб в целом. Изгибы, биомеханика движений.
4. Ребра и грудина. Соединения ребер с позвонками и грудиной.
5. Грудная клетка в целом. Движения ребер.
6. Развитие черепа в онтогенезе. Швы и роднички. Варианты и аномалии черепа.
7. Кости мозгового черепа. Височная кость: ее части, отверстия, каналы, их назначение.
8. Кости лицевого черепа. Глазница, строение ее стенок, отверстия, их назначение.
9. Череп в целом. Свод (крыша) мозгового черепа; кости, его образующие.
10. Височная, подвисочная и крылонебная ямки: стенки, отверстия и их назначение.
11. Полость носа, строение ее стенок. Околоносовые пазухи, варианты и аномалии.
12. Внутренняя поверхность основания черепа (ямки). Отверстия и их назначение.
13. Наружная поверхность основания черепа. Отверстия и их, назначение.
14. Непрерывные и прерывные соединения. Классификация.
15. Соединения костей черепа, виды швов. Височно-нижнечелюстной сустав.
16. Кости и соединения плечевого пояса. Биомеханика движений.
17. Плечевой сустав. Биомеханика движений.
18. Соединения костей предплечья и кисти. Биомеханика движений.
19. Локтевой сустав, особенности его строения. Биомеханика движений.

20. Суставы кисти: строение, форма, движения.
21. Кости таза и их соединения. Таз в целом. Размеры женского таза.
22. Тазобедренный сустав: строение, форма, движения.
23. Коленный сустав: строение, форма, движения.
24. Голеностопный сустав: строение, форма, движения.
25. Кости голени и стопы, их соединения. Суставы Шапора и Лисфранка.
26. Мышца как органа. Классификация. Вспомогательные аппараты мышц.
27. Мышцы и фасции спины, их топография, строение, функции.
28. Мышцы и фасции груди, их топография, строение, функции.
29. Анатомия мышц живота, их топография, функции. Слабые места.
30. Влагалище прямой мышцы живота. Белая линия. Пупочное кольцо.
31. Паховый канал, его стенки и содержимое.
32. Диафрагма, ее части, топография, функция. Слабые места.
33. Мышцы и фасции шеи, их топография, строение, функции.
34. Области шеи, их границы. Треугольники шеи, их практическое значение.
35. Мимические мышцы, их топография, строение, функции.
36. Жевательные мышцы, строение и функции. Фасции жевательных мышц.
37. Мышцы и фасции плечевого пояса: их строение, топография, функции.
38. Мышцы и фасции плеча: их анатомия, топография, функции.
39. Мышцы и фасции предплечья, их анатомия, топография, функции.
40. Мышцы кисти. Костно-фиброзные каналы и синовиальные влагалища кисти.
41. Подмышечная ямка, ее стенки, отверстия, их назначение. Канал лучевого нерва.
42. Анатомия ягодичной области: топография мышц, их функции.
43. Отверстия и каналы в стенках таза, их назначение.
44. Передние мышцы и фасции бедра. Мышечная и сосудистая лакуны.
45. Бедренный канал, его стенки и кольца (глубокое и подкожное).
46. Медиальные и задние мышцы и фасции бедра. Приводящий канал.
47. Мышцы и фасции голени. Их топография, функции.
48. Мышцы стопы: их топография, функции.

### **III. АНАТОМИЯ ВНУТРЕННИХ ОРГАНОВ**

#### **Пищеварительная система**

1. Пищеварительная система. Развитие. Взаимоотношения органов с брюшиной.
2. Ротовая полость: губы, преддверие рта, твердое и мягкое небо.
3. Зубы молочные и постоянные. Зубной ряд, формула молочных и постоянных зубов.
4. Язык. Мышцы языка: скелетные, собственные. Сосочки языка.
5. Подъязычная и поднижнечелюстная слюнные железы. Выводные протоки.
6. Околоушная слюнная железа. Выводные протоки.
7. Глотка, ее топография, строение.
8. Пищевод: топография, строение.
9. Желудок, строение, топография.
10. Двенадцатиперстная кишка: ее части, строение, топография.
11. Тощая и подвздошная кишка, строение, топография.
12. Толстая кишка, ее отделы, строение, топография, отношение к брюшине.
13. Слепая кишка: строение, топография червеобразного отростка.
14. Прямая кишка: топография, отношение к брюшине.
15. Печень: ее развитие, строение, топография.
16. Желчный пузырь, его строение, топография. Выводные протоки.
17. Поджелудочная железа: строение, топография, выводные протоки.
18. Малый сальник. Сальниковая, печеночная, преджелудочная сумки, их стенки.
19. Большой сальник. "Карманы", боковые каналы, брыжеечные синусы.

#### **Дыхательная система**

1. Наружный нос. Носовая полость (обонятельная и дыхательная области).
2. Гортань: хрящи, их соединение. Эластический конус гортани. Мышцы гортани.
3. Трахея и бронхи. Их строение, топография.
4. Легкие: строение, топография. Корни и сегментарное строение легких, ацинус.
5. Плевра, ее отделы, границы; полость плевры, синусы плевры.
6. Средостение: отделы, их топография; органы средостения.

#### **Мочеполовой аппарат**

1. Почки, их развитие, строение, топография. Строение нефрона.
2. Анатомия мочевыводящих путей почки: нефрон, почечные чашки, лоханка.
3. Мочеточники и мочевого пузыря. Их строение, топография.
4. Мужской и женский мочеиспускательный канал: топография, отделы, сфинктеры.
5. Яичко, придаток яичка. Оболочки яичка.
6. Предстательная железа, семенные пузырьки. Бульбо-уретральные железы.
7. Семенной канатик, его топография, составные части.
8. Мужские наружные половые органы, их строение.
9. Яичники, их топография, строение, отношение к брюшине.
10. Придатки яичника, их происхождение, топография, отношение к брюшине.
11. Матка: части, топография, связки, отношение к брюшине.
12. Маточная труба: строение, топография, отношение к брюшине.
13. Влагалище: строение, топография, отношение к брюшине.
14. Женские наружные половые органы; их строение.
15. Мышцы и фасции мужской и женской промежности.
16. Анатомия брюшины в полости мужского и женского таза.

### **ПОЛИТИКА ВЫСТАВЛЕНИЯ БАЛЛОВ**

#### **(критерии оценки знаний студентов на экзамене)**

Выставление оценок на экзаменах осуществляется на основе принципов объективности, справедливости, всестороннего анализа качества знаний студентов, и других положений, способствующих повышению надежности оценки знаний обучающихся и устранению субъективных факторов.

Оценка знаний студентов осуществляется по 100 балльной системе следующим образом:

<b>Рейтинг (балл)</b>	<b>Буквенная система</b>	<b>Цифровой эквивалент по системе GPA</b>	<b>Традиционная система</b>
87 – 100	A	4,0	Отлично
74 – 86	B	3,33	Хорошо
	C	3,0	
61 – 73	D	2,33	Удовлетворительно
	E	2,0	
31-60	FX	0	Неудовлетворительно
0 - 30	F	0	

**Оценивание** - это завершающий этап учебной деятельности студента, направленный на определение успешности обучения.

**Оценка по дисциплине** выставляется как средняя арифметическая из оценок за модули, на которые структурирована учебная дисциплина (60 баллов), и из оценок в ходе итогового контроля - экзамена (40 баллов).

**Оценка за модуль** определяется как сумма оценок текущей учебной деятельности и оценки рубежного модульного контроля, выражающаяся по многобалльной шкале (60 баллов).

#### **I. Оценивание модуля**

Оценка за модуль определяется как сумма оценок текущей учебной деятельности (в баллах) и оценки рубежного модульного контроля (в баллах), которая выставляется при оценивании



теоретических знаний и практических навыков. Максимальное количество баллов, которое студент может набрать при изучении каждого модуля, составляет 30 баллов (см. приложение).

#### **А) Оценивание текущей учебной деятельности.**

При оценивании усвоения каждой темы модуля студенту выставляются баллы за **посещаемость** и за сдачу **контрольных работ**. При этом учитываются все виды работ, предусмотренные методической разработкой для изучения темы.

Вес (цена в баллах) каждой контрольной работы в рамках одного модуля одинаковый, но может быть разным для разных модулей и определяется количеством практических занятий в модуле (см. прилож.).

Основным отличием **контрольных работ** от текущих практических занятий является то, что на нем студент должен продемонстрировать умение синтезировать теоретические и практические знания, приобретенные в рамках одной контрольной работы (смыслового модуля). Во время контрольных работ рассматриваются контрольные вопросы, тесты, лексический минимум и ситуационные задачи, предложенные в методических разработках для студентов, а также осуществляется закрепление и контроль практических навыков по темам смыслового модуля. Изученные прежде учебные элементы анализируются в плане морфофункциональных связей и их роли в строении и функции системы, организма в целом.

#### **Б) Рубежный контроль (коллоквиум) смысловых модулей проходит в два этапа:**

- устное собеседование по натуральным анатомическим препаратам.
- письменный или компьютерный тестовый контроль;

Для тестирования предлагаются 250-300 тестов по каждой теме, из которых компьютер или преподаватель произвольно выбирает 50 тестов по 5-6 вариантам. Устное собеседование проходит по материалам практического, лекционного и внеаудиторного курсов с обязательной демонстрацией на натуральных препаратах. Цена в баллах рубежного контроля такая же, как и цена текущего практического занятия в рамках данного модуля дисциплины. Критерии оценок за рубежный контроль выставлены в приложении.

Студентам разрешено пересдавать только неудовлетворительные оценки, положительные оценки не пересдаются.

#### **Оценивание внеаудиторной работы студентов.**

##### **А) Оценивание самостоятельной работы студентов.**

Самостоятельная работа студентов, которая предусмотрена по теме наряду с аудиторной работой, оценивается во время текущего контроля на соответствующем практическом занятии. Уровень усвоения тем, которые выносятся лишь на самостоятельную работу, оцениваются на рубежном контроле.

##### **Б) Оценивание индивидуальной работы (задания) студента.**

Студенты (по желанию) могут выбрать одно из индивидуальных заданий по теме модуля. Это может быть УИРС или НИРС в виде:

- подготовки обзора научной литературы (реферат);
- подготовки иллюстративного материала по рассматриваемым темам (мультимедийная презентация, набор таблиц, схем, рисунков и т.п.);
- изготовления учебных и музейных натуральных препаратов, демонстрационных моделей;
- проведения научного исследования в рамках студенческого научного кружка кафедры или плановой кафедральной темы;
- публикация научных сообщений, доклады на научных конференциях и др.;
- участие в олимпиадах.

Баллы за индивидуальные задания начисляются студенту лишь при успешном их выполнении и защите (призовые места на соответствующих конкурсах). Количество баллов, которое начисляется за индивидуальную работу, прибавляется к сумме баллов, набранных студентом во время сдачи экзамена.

#### **II. Итоговый контроль - экзамен.**

Итоговый контроль осуществляется по завершению изучения всех тем учебной дисциплины. К итоговому контролю допускаются студенты, которые посетили все предусмотренные учебной

программой аудиторные учебные занятия (практические занятия, лекции) и при изучении модуля набрали сумму баллов, **не меньшую минимального количества, т.е. 31 баллов**(см. бюллетень ОшГУ №19.).

## **УЧЕБНО-МЕТОДИЧЕСКОЕ ОБЕСПЕЧЕНИЕ ДИСЦИПЛИНЫ**

### **I. Технические средства обучения:**

Использование секционных (учебных) залов, музеев, костной комнаты и препараторской, для ознакомления студентов с натуральными (трупы и трупный материал) и искусственными материалами. Таблицы, муляжи, анатомический инструментарий.

Мультимедийный комплекс (ноутбук, проектор, экран), телевизор, видеокамера, слайдоскоп, видеоманитофон, идео- и DVD проигрыватели, мониторы, мультимедийные презентации, таблицы. Наборы слайдов по различным разделам дисциплины. Набор таблиц по различным разделам дисциплины. Ситуационные задачи, видеофильмы. Доски.

### **II. Учебно-методические и информационные материалы**

#### **Основная литература:**

1. Анатомия человека М.Г. Привес, Н.К. Лысенков, В.Н. Бушкович – СПб.: Изд-во СПб МАПО, 2004. – 720 с.
2. Анатомия человека. М.Р. Сапин и др. – в 2-х томах. Изд-во «Медицина».1996, 2005, 2007. – 640 с.
3. Анатомия человека. А.И. Гайворонский, Г.И.Ничипорук; Учебник в 2-х томах. – М.: Изд. группа «ГЕОТАР-Медиа», 2014. – 688 с.
4. Атлас анатомии человека. Р.Д. Синельников и др – Учебное пособие в 4-х томах . М.: Медицина. 1996. – 344 с.

#### **Дополнительная литература:**

1. Анатомии человека: иллюстр. учебник. под ред. Л.Л.Колесников – в 3 т. – М.: Изд. группа «ГЕОТАР-Медиа», 2014. – 320 с.
2. Атлас анатомии человека в срезах, КТ- и МРТ-изображениях / Гарольд Эллис, Бари М. Логан, Эдриан К. Диксон; пер. с англ. В.Ю.Халатова; под ред. акад. Л.Л.Колесникова, А.Ю.Васильева, Е.А.Егоровой – М.: Изд. группа «ГЕОТАР-Медиа», 2010. – 288 с.
3. Sobotta. Атлас анатомии человека под ред. Р.Путца, Р.Пабста – в 2 т. М.: Изд. ООО «Рид Элсивер», 2010. – 432 с.
4. Анатомия человека: Атлас – в 3-х т. Г.Л.Билич, В.А.Крыжановский, - М.: Изд. группа «ГЕОТАР-Медиа», 2013. – 624 с.
5. Атлас лучевой анатомии человека/ В.И.Филимонов [и др.]. – М.: – Изд. группа «ГЕОТАР-Медиа», 2010. – 452 с.
6. Анатомия головы и шеи М.Р.Сапин, Д.Б.Никитюк – М.: изд. центр «Академия», 2010. – 336 с.
7. Международная анатомическая номенклатура. - М, 2003
8. Карманный атлас анатомии человека. Х. Фениш., Минск,1996

#### **Кафедральная**

Учебно-методические пособия и указания сотрудников кафедры:

9. Функциональная анатомия человека
10. Курс лекций по функциональной анатомии человека
11. Околоносовые пазухи
12. Контрольные карты по анатомии человека. Раздел: миология
13. Методические указания к практическим занятиям

14. Практикум по анатомии центральной нервной системы: практические задачи и навыки.

**Программное обеспечение, электронные источники**

- <http://anatom.hl.ru>.
- <http://anatom.hut.ru>.
- <http://anatomia.ru>
- <http://anatomy-portal.info>
- <http://db.informika.ru/>
- <http://doctor.ru/>
- <http://graphic.org.ru>
- <http://highwire.stanford.edu/>
- <http://med.pfu.edu.ru/>
- <http://medline.mmascience.ru/>
- <http://uroweb.ru>
- <http://www.doclad.ru>
- <http://www.doctorvisus.ru>
- <http://www.els.net/>
- <http://www.encyclopedia.ru>
- <http://www.fbm.msu.ru/>
- <http://www.infamed.com>
- <http://www.intra.ru>
- <http://www.ksma.edu.kg/>
- <http://www.library.ru/>
- <http://www.marimed.ru>
- <http://www.medi.ru>
- <http://www.medicalstudent.com>
- <http://www.medicinform.net>
- <http://www.mma.ru/>

36,1,34,3,32,5,30,7,28,9,26,11,24,13,22,15,20,17  
2,35,4,33,6,31,8,29,10,27,12,25,14,23,16,21,18,19